

Том I.IV	<i>Известия Тихоокеанского научно-исследовательского института рыбного хозяйства и океанографии (ТИНРО)</i>	1964
Том LI	<i>Труды Всесоюзного научно-исследовательского института морского рыбного хозяйства и океанографии (ВНИРО)</i>	

599.745.1

МАТЕРИАЛЫ ПО ЭМБРИОНАЛЬНОМУ РАЗВИТИЮ КОЖНОГО И ВОЛОСЯНОГО ПОКРОВА УШАСТЫХ ТЮЛЕНЕЙ (Otariidae)

А. Н. Белкин

ТИНРО

Сведения по эмбриогенезу ластоногих крайне недостаточны. Еще меньше данные по онтогенезу их отдельных органов. Это в равной мере относится и к кожному покрову ластоногих, который представляет наибольшую хозяйственную ценность и как место сосредоточения жировых запасов, и как сырье для кожевенной промышленности и, наконец, как ценное меховое сырье. Последнее обстоятельство обуславливает особое значение изучения кожного покрова ластоногих, его тонкого строения и, особенно, развития. Это необходимо не только с точки зрения выявления закономерностей и соотношения их онто- и филогенеза, но и, что не менее важно, для познания эволюции морфологических адаптаций, изучение которых у промысловых животных неизбежно приведет к важным выводам практического значения.

В работах предыдущих исследователей (Мейер, 1894; Бергенсен, 1932; Кузнецов, 1945, 1952; Мор, 1952; Соколов, 1959 и др.) основное внимание было уделено выяснению морфологических особенностей кожи ластоногих на примере изучения ее строения у взрослых форм. Мы же поставили своей задачей показать особенности эмбриогенеза кожных покровов ластоногих, а также те способы или модусы, посредством которых шло их историческое развитие.

Морфогенез детского волосяного покрова тюленей совершенно не изучен. У С. И. Огнева (1935), П. Г. Никулина (1937), С. Ю. Фреймана (1940), К. К. Чапского (1941) мы находим отдельные указания об окраске волос новорожденных тюленей. Давно известно, что вскоре после рождения они сбрасывают детородный мех и приобретают постоянный, который сохраняется в течение всей последующей жизни и подвергается лишь сезонным линькам. Некоторые исследователи (Аллен, 1880; Мор, 1952; Попов, 1959; Бычков, 1960; Лоуз, 1961) отмечают, что полное или частичное сбрасывание ювенильного меха у некоторых видов настоящих тюленей (ларга, лахтак, хохлач и морской слон) начинается еще в утробе матери незадолго до рождения. Ранд (1956) указывает, что в связи с продолжительностью периода молочного выкарм-

ливания у ушастых тюленей эмбриональная линия отсутствует. В. Б. Шеффер (1962) в своей работе о строении кожи северных морских котиков приводит некоторые данные о появлении детских волос на поверхности кожи эмбрионов котика, а также о соотношении волос в волосяных пучках. Однако он же отмечает, что «...среди ластиногих нет таких, которые имели бы более двух различающихся волосяных покровов: ювенильного и взрослого».

Нами на основании изучения развития кожи у эмбрионов морских котиков (Белкин, 1961, 1963) обнаружена и описана полная утробная смена их волосяного покрова, чем было впервые доказано существование у тюленей первичного кожного и волосяного покрова.*

Позднее подобное явление нами было отмечено у другого представителя ушастых тюленей — сивуча (*Eumetapias jubatus* Schreb, 1778). В настоящей работе описывается смена первичного и развитие вторичного, или детского, волосяного покрова у сивучей, а также приводятся некоторые дополнительные данные по гистогенезу кожи и волос у морских котиков.

МАТЕРИАЛ И МЕТОДИКА

Материалом для исследований послужили образцы кожи эмбрионов морских котиков, собранные в 1959—1962 гг. Исследовательские работы проводились с марта по июнь в Японском море и Тихом океане. Всего в полевых условиях осмотрено более 200 эмбрионов морских котиков, часть которых была подвергнута лабораторным исследованиям.

Эмбрионы были различного пола и возраста, зоологическая длина их тела колебалась от 40 до 77 см, а вес соответственно от 0,98 до 7,11 кг. Образцы шкурок двух новорожденных самок котиков были получены в сентябре 1962 г. с Командорских о-вов.

Кроме, того, в нашем распоряжении был эмбрион сивуча** (самец, зоологическая длина 96 см, вес 15 кг), вынутый из самки сивуча 20 мая 1962 г. в Беринговом море, и образцы кожи новорожденного сивуча, добытого нами 8 июля 1962 г. на о-ве Анциферова (Курильские о-ва).

Для выявления особенностей строения кожи, а также для изучения процесса утробной линьки брались пробы с 11 участков тела эмбрионов: головы, загривка, спины, крестца, боков, груди, живота спереди от пуповины и с верхней и нижней поверхностей передних и задних лап.

Образцы кожи фиксировали 10%-ным формалином, после чего резали на замораживающем микротоме. Срезы кожи толщиной 10—15 м окрашивались гематоксилином Караччи и водным эозином. Жировая ткань соединительной части кожи выявлялась краской судан-III, а ее коллагеновые структуры — пикрофуксином по методу Ван-Гизона.

Изготовленные таким образом препараты изучались под микроскопом, при этом устанавливалась общая толщина эпидермиса и дермы, а также составляющих их слоев. За толщину подэпидермального слоя принималось кратчайшее расстояние от нижней поверхности основного слоя эпидермиса до основания наиболее глубоко погруженных в дерму волосяных фолликулов. Толщина сетчатого слоя определялась степенью удаленности волосяных луковиц от первых прослоек жировой

* Первичным волосяным покровом мы называем покров, спадающий с плода до его рождения.

** Эмбрион сивуча был передан нам Э. А. Тихомировым, образцы кожи черных котиков — В. Ф. Мужчинкиным. Пользуемся случаем принести им глубокую благодарность.

клетчатки. Бралась промеры наружных и внутренних частей волоса, глубины залегания и длины разновозрастных фолликулов волос из луковиц, а также сальных и потовых желез. Кроме того, определялась наибольшая толщина коллагеновых пучков в дерме и размеры наиболее крупных жировых клеток и просветов кровеносных сосудов. Все измерения проводили при помощи микрометрической линейки, вставленной в окуляр микроскопа МБР-1.

Строение чешуйчатого слоя первичных и детских волос изучали по их негативным отпечаткам. Первичные волосы изучали после выделения их в чистом виде из мекония кишечного тракта или осадка амниотических вод. При этом определяли диаметр стержня близ вершины, диаметр его средней и базальной частей, ширину средней части обрывка корня и у корня — метелочки.

Густоту детских волос устанавливали путем их пересчета в нескольких полях зрения микроскопа (об \times ок10) с дальнейшим экстраполированием на 1 см². Для этого приготавливали горизонтальные срезы на уровне сальных желез.

ОПИСАНИЕ ВОЛОСЯНОГО ПОКРОВА ЭМБРИОНОВ

Подробное описание появления волос на теле эмбрионов морских котиков мы находили у Шеффера (1962).

Нами на основании осмотра большого количества эмбрионов котика в развитии вторичного или детского волосяного покрова предложено различать семь последовательных стадий. Мы считаем, что выделение этих стадий в значительной мере облегчит обозначение состояния волосяного покрова линияющих эмбрионов.

Детальное описание волосяного покрова эмбрионов сивуча в литературе отсутствует, поэтому мы останавливаемся на этом вопросе более подробно. Детский волосяной покров исследованного эмбриона сивуча был лучше развит на верхней части головы, морде, щеках, боках шеи, в области крестца, на заднем крае основания передних лопастей и в меньшей степени на боках тела. Верх туловища был темно-каштанового цвета, а область груди и живота имели сероватый оттенок.

Бледно-серые, некоторые с темными основаниями лицевые вибриссы имели разный уровень развития, их длина колебалась от 1 до 4,7 см, в то время как надглазничные вибриссы (по одному с каждой стороны головы) имели длину 2,6 см. У эмбриона была депигментированная мочка носа, молочные зубы еще не прорезались.

Волосяной покров эмбриона на нижней части туловища был образован двумя генерациями волос — первичными и детскими. Особенно отчетливо заметны появляющиеся на поверхности кожи светлые стержни остевых детских волос. Эти первые прорезавшиеся волосы располагались довольно редко, на расстоянии 0,15—0,20 см один от другого, и имели хорошо развитую сердцевину шириной до 25,5 μ . Ширина средней части их стержней колебалась от 40 до 45 μ . Интересно заметить, что два таких соседних волоса могли иметь различное развитие — длины их стержней колебались от 0,34 до 0,44 см.

Весьма интересной является также топография этих первичных детских волос, которые отличались ускоренным темпом развития. На теле эмбриона они располагались почти правильными линиями, направленными вдоль оси тела. Между ними находились еще удерживающиеся в верхних слоях кожи стержни первичных волос второй категории (см. ниже), а также вершины стержней детских волос, прорезающихся во вторую очередь. На этой стадии развития в волосяном покрове пигментированные волосы отсутствовали.

На боку тела эмбриона можно было наблюдать более зрелый детский волосяной покров. Остевые волосы выходят на поверхность кожи с депигментированными вершинами, сами же стержни сильно окрашены. После их созревания происходит частичное обесцвечивание оснований стержней. В частности, на боку тела базальные части остевых волос еще не посветлели.

На середине спины и на спине у крестца был вполне развитый волосяной покров. Длина остевых здесь составляла 1,30—1,32 см при ширине средней части 147,4—150 м. Нижние части большинства волос светлые. На загривке и голове эмбриона волосы были наиболее длинные.

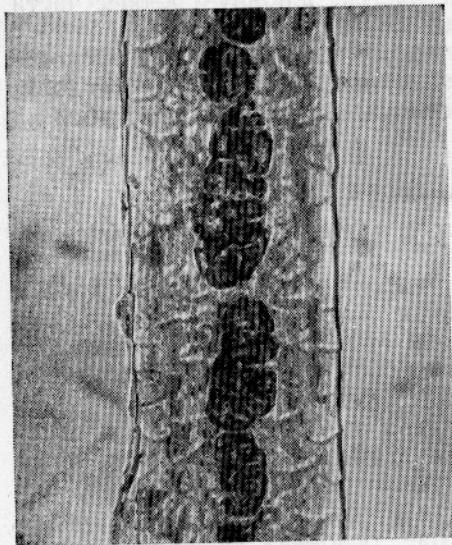


Рис. 1. Сердцевинный слой остевого детского волоса эмбриона сивуча.

В целом можно отметить, что детские волосы эмбриона сивуча имеют форму утонченных роговых пластинок. Среди них мы выделяем две категории волос — остевые и волосы промежуточного характера. Первые из них грубые, упругие и прямые, вторые же образуют 2—3 пологие извилины. Вершины и основания всех волос не содержали пигмента. Сердцевинный слой в остевых волосах, как правило, начинается еще в основании стержня отдельными фрагментами, которые в его средней части сливаются в один неширокий разрыв (рис. 1). Мозговой слой наиболее широк в терминальной части волоса (38,3—46,8 м), он далеко заходит в его вершину и отсутствует лишь в самом кончике. Расширения в средней части стержня характерны для остевых и в меньшей степени для промежуточных волос. Медулла последних недоразвита, чаще фрагментов

типа и обычно исчезает уже в середине стержня. Число фрагментов колебалось от 1—5 до 47—50 при ширине 4,5—12,8 м.

Кутикула детских волос сивуча неколецевидного типа, она образована чешуями, форма и величина которых на различных частях волоса неодинакова. Однако эти различия невелики и сводятся к тому, что чешуи кутикулы в верхней части волоса уменьшаются в размерах. Границы чешуек почти ровные. На поверхности волоса они располагаются так, что их длинная ось направлена перпендикулярно к продольной оси волоса (рис. 2).

Волосы с передней стороны ушей были длиннее, чем с задней. На передних лапах они лучше развиты на заднем крае их основания. На задних конечностях волосы длиннее в их основании, пальцы покрыты очень низким плоским волосом. Межпальцевые складки, нижняя поверхность и кожная оторочка лишены волос. Край оторочки удален от когтя первого пальца на 6,3 см, а от когтей остальных пальцев — на 5,1 см. На ладонной поверхности передних и задних лап отчётливо заметны эпидермальные складки, образующие своеобразный узорчатый рисунок. Они имеют продольное направление и часто соединяются между собой перемычками. Образование таких эпидермальных гребешков наблюдается также на лапах морских котиков.

В результате осмотра состояния волосяного покрова эмбрионов морского котика мы пришли к выводу, что утробная линька у них начинается в конце января-феврале. У эмбрионов, взятых от самок, добытых 10 марта 1961 г. в Японском море, голова была уже охвачена линькой. Зоологическая длина этих эмбрионов не превышала 43 см.

Вследствие одновременности покрытия самок эмбрионы морского котика в каждый данный момент находятся на различных стадиях развития. Несмотря на это, в первой половине марта все они бывают охвачены линькой. Этот факт может свидетельствовать о том, что линька эмбрионов, взятых от самок, оплодотворенных в мае—июне, начинается в возрасте 7 месяцев, т. е. уже в январе. Линька эмбрионов самок, оплодотворенных в июле—начале августа, начинается на 1—1,5 месяца позднее, т. е. в феврале.

Рост волос на различных участках тела эмбрионов котика, так же как и сивуча, отличается крайней неравномерностью.

Первыми появляются вибриссы нижних, а затем верхних рядов. Приноздревые вибриссы появляются позднее. При длине эмбриона 40 см вибриссы нижнего ряда были длиной 2,5—2,7 см, а приноздревые—около 1 см. Удлиненные и сначала депигментированные надглазничные вибриссы начинают расти одновременно с появлением лицевых вибрисс верхних рядов. Длина их в это время составляет 1,4 см. В ходе эмбриональной линьки вибриссы не сменяются. Эти волосы утрачивают теплоизоляционные свойства и приобретают новую функцию, превращаясь в своеобразные сложные аппараты осязания, развитие которых идет несколько иным путем, чем остальных волос.

Просмотренный эмбриональный материал в развитии детского волосяного покрова морских котиков позволяет выделить несколько стадий, которые могут быть названы стадиями эмбриональной линьки (рис. 3).

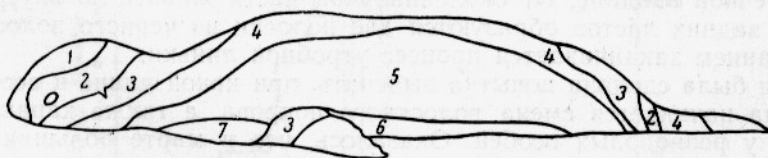


Рис. 3. Стадии развития детского волосяного покрова эмбрионов морского котика.

Стадия 1. Линька эмбрионов начинается на верхней части головы, затем по краям губ, на щеках и нижней челюсти. При длине вибрисс 2,5—2,7 см детские волосы на голове достигли длины 0,5—0,7 см. Волосы вокруг губ и на подбородке длиной 0,3—0,4 см. Уши начинают обрастать с основания.

Стадия 2. Верх головы покрыт детскими волосами длиной 1,3 см. В это время начинается депигментация нижней трети волос на голове, сопровождаемая посветлением кожи. Волосы появляются на хвосте и




Рис. 2. Строение кутикулярного слоя средней части стержня остевого волоса детеныша сивуча.

прилежащей к нему области шириной 0,4—0,5 см, а также у пулочного канатика. Здесь они образуют темное кольцо шириной 1—1,5 см. В местах где начинается линька кожа очень сильно пигментирована.

Стадия 3. С верхней части головы детские волосы спускаются на затылок в виде темного треугольника, вершина которого доходит до линии, соединяющей передние края грудных лап. Чем дальше от головы, тем реже и ниже становятся волосы. С области щек они распространяются по направлению к боковым сторонам шеи. Длина волос на загривке достигает 0,45 см.

Волосы удлиняются в области хвоста и начинают появляться на задних лапах. Вместе с тем, образуется темный треугольник, в основании которого лежит хвост, а вершина тянется по хребту. В области загривка и крестца появляются детские волосы со светлыми стержнями. Здесь они образуют серебристые налеты на темном фоне пигментированных стержней вторичных детских волос. Передние лапы обрастают с основания.

Стадия 4. В этой стадии начинается бурный рост вторичных детских волос. Остевые волосы на загривке достигли длины 0,9 см. Серебристый налет на голове сохраняется только в области ушей. Увеличивается количество серебристых волосков на спине. Вершины линных треугольников сошлись, образовав на спине темный «ремень».

Стадия 5. От образовавшегося «ремня» волосы распространяются на бока тела. Серебристый налет со спины также перемещается на эту область кожного покрова и нижнюю часть шеи. Верхняя треть передних и задних лап покрыта черным волосом, образующим поясok, контрастирующий с остальной светлой поверхностью лап. Волосы на конечностях отличаются замедленным темпом роста, в то время как у основания лап они достигают значительной длины (до 0,4 см), у нижней границы пояса волосы имеют длину не более 0,1 см. Очевидно, общая редукция волосяного покрова на конечностях захватывает и эту часть.

Стадия 6. Линькой охвачено брюшко и передняя часть груди. Серебристый налет перемещается на эти части тела. Волосяной покров на боках туловища и шее стал гуще и длиннее. Покрываются волосом пальцы конечностей.

Стадия 7. В последнюю очередь волосы вырастают на груди и в подмышечной впадине. От околоанальной части живота по внутренней стороне задних лап образуются две полосы из черного волоса. Их образованием заканчивается процесс утробной линьки.

Нами была сделана попытка выяснить, при какой длине и весе тела эмбриона начинается смена волосяного покрова, а также характер ее течения у разнополых особей. Оказалось, что в марте большая часть эмбрионов-самцов находится на 1—2 стадии линьки, в то время как около 50% эмбрионов-самок составляли эмбрионы на 3 и 4 стадиях линьки. В первой половине апреля эмбрионы-самки в основной своей массе были на 4—6 стадиях, а самцы — на 3 и 5. Во второй половине этого месяца почти половину эмбрионов-самок составили вылинявшие. Все они были на 5 стадии линьки и выше. Среди самцов встречались эмбрионы на 4, 5 и 6 стадиях. Закончившие линьку эмбрионы-самцы в это время отмечаются очень редко.

На рис. 4 и 5 изображена зависимость между размерами (возрастом) эмбрионов морского котика и их линькой. Линька эмбрионов-самок начинается по достижении ими длины 39—40 см и веса 0,95—1,3 кг, а самцов соответственно при длине тела 40—41 см и весе 0,98—1,4 кг. В целом можно отметить, что размеры и вес эмбрионов не всегда

являются показателем их возраста. Вот, очевидно, почему не редко большие по размеру и весу эмбрионы имели менее развитый волосяной покров, чем меньшие. Скорость протекания линьки и, следовательно,

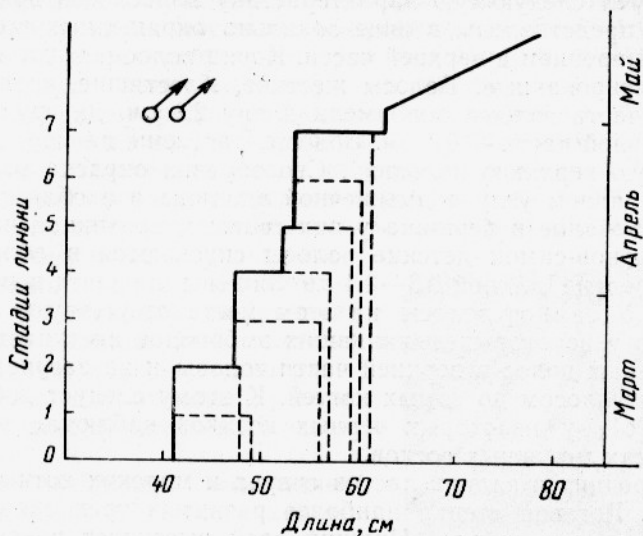


Рис. 4. Линька эмбрионов-самцов морских котиков.

развития детского волосяного покрова несколько быстрее у эмбрионов-самок. Они заканчивают линьку на 1—2 недели раньше самцов. После 20 апреля большая их часть вылинивает. К этому времени эмбрионы-

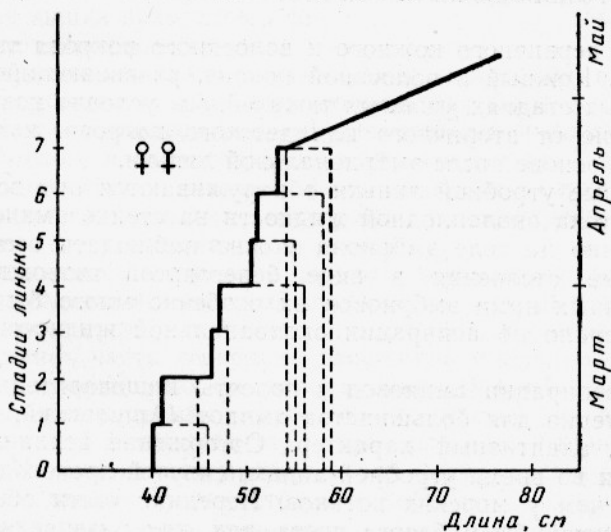


Рис. 5. Линька эмбрионов-самок морских котиков.

самки достигают длины 53—59 см и веса 2,5—2,9 кг. Большинство самцов заканчивают линьку в первых числах мая (1—7), когда они имеют длину 53—61 см и вес 2,8—3,3 кг.

Детские волосы у эмбрионов сивуча, по-видимому, появляются на поверхности тела в той же последовательности, что и у котиков. Если

это так, то исследованный нами эмбрион находился на 5 стадии утробной линьки.

Закончивший линьку эмбрион морского котика (самец, длина 65 см, вес 3,7 г) имел следующую характеристику волосяного покрова. Детские волосы представлены в виде зонально окрашенных роговых пластинок с расширением в верхней части. Корни волос и нижние $\frac{2}{3}$ стержней депигментированные. Волосы жесткие, блестящие, черного цвета. На верхней части головы они имели длину 2,1 см, на груди — 1,8 см, а в подмышечной части — 0,5 см. Волосы, растущие на морде эмбриона, имеют светлую верхнюю половину. Своеобразна окраска волос, развивающихся в заднем углу подмышечной впадины и в области мошонки у самцов: основание и вершина у них светлые, срединная часть — черная. У эмбрионов-самков детские волосы спускаются в область ануса. Эти волосы редкие длиной 0,3—0,4 см лишены пигмента и имеют чисто белый цвет. У самцов волосы на этом месте отсутствуют. Интересно отметить, что у некоторых вылинявших эмбрионов наступает депигментация отдельных волос в верхней части головы и на загривке. Пальцы покрываются волосом до самых когтей. К этому следует добавить, что Шеффер (1961) у некоторых черных котиков наблюдал посветление меха на местах молочных сосков.

Когти передних и задних лап сивуча и морских котиков развиты неодинаково. Роговая стенка наиболее развитых трех средних когтей задних лап двухслойная. Нижний слой выступает вперед за край верхнего и образует характерный хищный изгиб. Процесс пигментации и ороговения стенки когтей начинается с их основания. Подошва наибольшего развития достигает трех средних задних когтей. Она довольно мягкая, белого цвета, в виде заостренного конуса.

ПРОИЗВОДНЫЕ ПЕРВИЧНОГО КОЖНОГО ПОКРОВА

Описания первичного кожного и волосяного покрова тюленей в литературе нет. Кожный и волосяной покров, развивающийся в средних эмбриональных стадиях ушастых тюленей, мы условно назвали первичным в отличие от вторичного или детского покрова, который развивается на его основе после эмбриональной линьки.

Производные утробной линьки обнаруживаются при вскрытии матки. После спуска околоплодной жидкости на стенке амниона, а также непосредственно на теле эмбриона можно наблюдать осевшие на них эпидермальные отслоения в виде белесоватой творожистой массы. У исследованных нами эмбрионов их особенно много было в области рта, что говорило об аспирации околоанальной жидкости внутрь эмбриона.

Явление аспирации амниовод в полость пищеварительного тракта плода характерно для большинства амниот (Аршавский, 1959) и имеет, очевидно, адаптивный характер. Отторжение верхних слоев эпидермиса кожи во время утробной линьки сивучей происходит, вероятно, интенсивнее, чем у морских котиков. Передние части обеих челюстей эмбриона сивучей были белого цвета, так как развивающийся здесь низкий детский волосяной покров прикрыт сверху роговыми отслоениями. Последние легко обнаруживались в межволосных пространствах и на других участках тела. Здесь они удерживались в виде набухших бесцветных комочков самой различной формы и величины.

Естественно было предположить, что в процессе аспирации амниотической жидкости в пищеварительный тракт эмбриона должна была попасть и механическая взвесь амниовод — вылинявшие первичные

волосы и эпидермальные отслоения. Действительно, они обнаруживались на всем протяжении пищеварительного тракта. Нами было установлено также, что, как и у морского котика, значительную часть первородного химуса сивуча составляют производные первичного кожного покрова. Основная их масса концентрируется в толстом отделе кишечника. Толстая кишка эмбриона сивуча по форме напоминает расширяющуюся к заднему концу колбаску с заостренной вершиной. Наружные диаметры передней, средней и задней части кишки соответственно равнялись 1,2, 1,6 и 2,3 см. Ее передний отдел несет небольшой вырост — слепую кишку. Последняя имела диаметр 1,1 и длину 1,9 см. Фиксированная каловая колбаска в среднем отделе толстой кишки светло-коричневого цвета с постепенным переходом к ее заднему концу к темно-коричневому. Вес кишки с содержимым составил 155 г, а вес мекония — 129 г. Меконий эмбрионов обоих видов тюленей по консистенции напоминает вязкое маслообразное вещество, в проходящем свете имеющее слабый желтовато-зеленый цвет.

Питание эмбрионов амниотической жидкостью, видимо, начинается задолго до утробной линьки, так как с ее начала и до конца плодного периода в их толстую кишку определенными порциями поступают дериваты линьки. К концу эмбрионального развития их скапливается такое множество, что под их давлением толстая кишка находится в состоянии постоянного растяжения.

На препаратах, приготовленных из мазков мекония, при малых увеличениях микроскопа в огромных количествах были видны первичные волосы, склеенные эпидермальными отслоениями и конечными продуктами энтерального и парэнтерального питания плода. К сожалению, мы не исследовали эмбрионов сивуча более молодого возраста, поэтому не можем дать точного описания топографии и дифференцировки первичных волос на теле эмбриона.

Первичные волосы эмбрионов сивуча и морских котиков имеют форму роговых пластинок, длинный поперечник которых направлен под прямым углом к продольной оси тела (рис. 6). Их вершины заостренные, а срединная часть несколько расширена и продолжается сначала в основание, а затем в корень волоса. Нижний край корня рассучен и соответствует месту отрыва от его нижних частей во время линьки. Присутствие такой метелочки характерно для всех вылинявших первичных волос. Многие из них в стержневой части имеют изгиб, который начинается на высоте $\frac{1}{3}$ от метелочки корня.

Содержание пигмента в первичных волосах неодинаково, в одних обнаруживаются лишь его следы, в других же стержни волос сильно окрашены пигментом, находящимся как бы в расплавленном состоянии. Вершины волос, основания стержней и корни депигментированные. Сердцевинный слой в одних волосах ближе к прерывчатому типу, в других он типично фрагментарный, а в третьих его нет совсем. Медулла может быть развита по всей длине стержня или только на его основании или середине. Она состоит из отдельных фрагментов, длина кото-

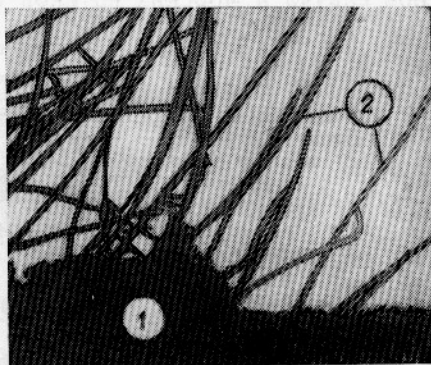


Рис. 6. Перидермальные отслоения (1) и первичные волосы (2) в толстой кишке эмбриона морского котика.

рых колеблется от 10 до 106,3 μ при ширине в 4—5 μ . Диаметр кончика вершин первичных волос меньше 1 μ .

По наличию или отсутствию сердцевинки, а также по форме волос можно было выделить две их основные категории. Общая длина волос, вынутых из кишок, у сивуча колебалась от 1,4 до 4,4 мм, а у морских котиков соответственно — от 1,7 до 3,2 мм. Стержни первичных волос у эмбрионов котика были длиной 1,5—2,5 мм, что может свидетельствовать о неодинаковом их развитии на разных областях тела. Первичные волосы первой категории характеризуются большой длиной, наличием мозгового слоя, а также несколько более расширенной средней частью стержня.

Промеры первичных волос, извлеченных из толстой кишки эмбрионов сивуча и морских котиков приведены ниже.

	Морской котик		Сивуч	
	1	2	1	2
Общая длина волоса, мм	1,7—3,2	1,5—2,3	3,4—4,4	1,6—3,4
Диаметр, μ				
вблизи вершины				
стержня	4,3	4,0—4,3	4,1—6,4	4,1—6,1
средней части стержня	34—44,6	29,8—48,5	21,3—38,3	21,3—38,3
нижней части стержня	17	12,8—17	21,3—23,4	12,8—17
средней части остатка корня	17	12,8—17	21,3—23,4	12,8—17
корня у метелочки	17	12,8—17	17—25,5	12,5—17

Примечание. 1 — первичные волосы с сердцевинным слоем; 2 — первичные волосы без сердцевинного слоя.

Выше было показано, что толстый кишечник сивучей и морских котиков играет роль своеобразного хранилища дериватов утробной линьки. Уместно заметить, что в полости матки и пищеварительном тракте эмбрионов некоторых видов настоящих тюленей (ларги и крылатки) нами также, кроме отслоений кожи, были обнаружены волосы двух эмбриональных генераций — первичные и отличающиеся от них по форме вторичные, или детские. Это может свидетельствовать о том, что у настоящих тюленей в плодный период развития происходит одна полная утробная смена волосяного покрова и другая неполная, заключительные стадии которой завершаются после рождения тюленей. В желудке и полости кишечника эмбрионов морского котика были найдены молочные зубы, большая часть которых сменяется в утробном периоде (Шеффер, 1962, Белкин, 1961). В этой связи изучение первородного кала приобретает особенный интерес с точки зрения познания питания ластоногих в утробном периоде их развития. Проведенные нами исследования мекония эмбрионов котика и сивучей убедительно показали, что на заглатываемые эмбрионами отслоения эпидермиса и первичные волосы пищеварительные соки и ферменты никакого влияния не оказывают и, следовательно, в утробный период развития существенного физиологического значения не имеют. Никакой разницы между отслоениями кожи и волосами, взятыми из осадка амниотических вод или кишечного тракта, нет. Однако можно допустить, что проглатываемые плодом дериваты утробной линьки, проходящие через весь его пищеварительный тракт, могут рассматриваться в качестве механического раздражителя слизистой желудка и кишечника и в этом смысле могут принимать участие в амниотрофном питании плода.

СТРОЕНИЕ КОЖИ

Сведения по гистогенезу и гистотопографическим особенностям строения кожи эмбрионов ушастых тюленей в литературе отсутствуют.

Исследование области тела эмбрионов характеризовалось различным уровнем развития и строения кожного покрова (табл. 1 и 2), в образовании которого принимают участие два основных слоя — верхний (эпидермис) и подлежащий слой собственно кожи, или дермы.

Эпидермис на туловище эмбриона сивуча состоит из трех слоев — верхнего рогового, среднего шиповатого и нижнего основного, или базального. Роговой слой наиболее мощный в области груди. Здесь он представлен двумя отчетливо разграниченными слоями — верхний более толстый первичный и нижний вторичный. Первичный роговой слой находится на стадии отторжения (рис. 7). Под ним за счет росткового

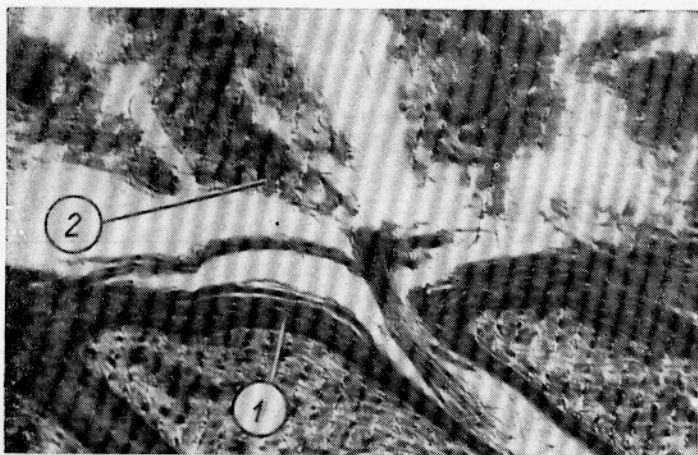


Рис. 7. Отслоение рогового слоя эпидермиса у эмбриона сивуча:

1 — эпидермис; 2 — отпадающий роговой слой.

слоя эпидермиса заметно образование нового рогового слоя. В целом толщина рогового слоя на груди превышает его толщину на спине в 13—17 раз.

Шиповатый слой наибольшей толщины достигает также на груди между лапами. Он образован 3—4 рядами крупных с овальными гранями крылатых клеток. Если клетки основного слоя располагаются близко одна к другой, то шиповатые клетки на значительно большем удалении.

Основной слой эпидермиса повсюду образован одним рядом цилиндрических клеток, ориентированных так, что их длинная ось направлена строго перпендикулярно к поверхности подэпидермального слоя. Толщина росткового слоя почти по всему телу одинаковая.

У эмбрионов морского котика длиной 34—35 см кожа дифференцирована на те же слои, что и у сивуча. Роговой слой более толстый на морде и конечностях. Шиповатый слой образован 5—6 рядами крупных клеток, образующих эпидермис, но позднее он в значительной мере редуцируется. При длине тела эмбриона 65 см количество рядов клеток шиповатого слоя уменьшается до 2. Одновременно с этим уменьшаются

Толщина кожи и ее слоев на различных участках туловища эмбриона сивуча, μ

Место взятия пробы	Толщина							Наибольшая толщина коллагеновых пучков			Наибольшие размеры жировых клеток
	кожи	рогового слоя	росткового слоя	эпидермиса	подэпидермального слоя	сетчатого слоя	дермы	в подэпидермальном слое	в сетчатом слое	в десмальном слое	
Грудь между лапами	3043,8	227,1	34	257,1	1092,7	1694	2786,7	9; 13,3	8,5; 12,8	34; 55,3	38,3×42,5
Живот	3047,8	12,8	21,3	34,1	1256	1757,7	3013,7	6,4	12,8; 17	34; 36,1	59,5×51 63,8×59,5 59,5×55,3 63,8×63,8
Бок тела	4944,9	17,0	23,4	40,4	1989,2	2915,3	4904,5	8,5; 12,8	8; 13,1	106,3 161,5	51×59,5
Спина на середине туловища.	5001,9	12,8	21,3	34,1	2347,1	2620,7	4967,8	8,5 8,7-	17; 21,3	119; 161,5	68×59,5 46,8×46,8
Спинка у крестца	5800,9	12,8	21,3	34,1	2030,8	3736	5766,8	13	17; 21,3	—	51×38,3
Загрыбок	6332,3	17,0	21,3	38,3	2136,6	4157,4	6294	8,5; 10,6	12,8	—	38,3×39 42,5×46,8
Верх головы	5489,8	17,0	21,3	38,3	1283,9	4167,6	5451,5	12,8; 16,7	19,9; 21,3	Нет	46,8×42,5 47,8×51

Таблица 2

Толщина кожи и ее слоев на конечностях эмбриона сивуча, μ

Место взятия пробы	Верхняя поверхность					Нижняя поверхность						
	роговой слой	ростковый слой	эпидермис	дерма	общая толщина на кожи	роговой слой	блестящий слой	зернистый слой	ростковый слой	эпидермис	дерма	общая толщина на кожи
Передний ласт . .	29,8	31,9	61,7	2783,8	2845,5	76,6	13,3	10	30	129,9	1555,9	1685,8
Задний ласт . .	38,3	42,5	80,8	2486,9	2567,7	49,9	6,7	4,8	28,9	90,3	1394,7	1485

средние размеры клеток этого слоя. Во время линьки первичного волосяного покрова, очевидно, происходит частичное отслоение рогового слоя. В результате этих процессов толщина эпидермиса уменьшается и у эмбрионов, близких к рождению, становится равной 51 μ (табл. 3).

Таблица 3

Возрастные изменения толщины кожи и ее слоев у эмбрионов морских котиков

Длина эмбриона, см	Толщина, μ			
	росткового слоя	эпидермиса	дермы	кожи
41	38,5	68	1071	1139
44	58	80	1558	1638
50	34	75	2550	2625
65	26	51	2638	2689

При длине эмбрионов котика в 47 см в строении эпидермиса на туловище и конечностях появляются отличия. Рост эпидермиса ластов отличается неравномерностью. После достижения структуры этих слоев, он как бы приостанавливается в развитии, но на более поздних стадиях темп его роста резко ускоряется. В это время в эпидермисе ластов можно видеть образование сначала зернистого, а затем и блестящего слоев. При увеличении длины эмбриона с 50 до 64 см абсолютная толщина эпидермиса на лапах увеличилась в 4 раза, превывсив его толщину на туловище в 5 раз. Утолщение эпидермиса осуществляется главным образом за счет роста росткового, блестящего и зернистого слоев.

У эмбрионов длиной 50—55 см мы наблюдали образование сначала волосистой нижней поверхности эпидермиса ластов, а затем типичных сосочков. С увеличением длины тела с 55 до 64 см высота юсочков увеличилась в 2,4 раза (табл. 4).

Таблица 4

Возрастные изменения эпидермиса ластов эмбрионов морского котика

Длина эмбриона, см	Толщина, μ					Высота сосочков
	эпидермиса	рогового слоя	блестящего слоя	зернистого слоя	росткового слоя	
50	68	21	Нет	Нет	47	Нет
55	94,2	22	13,2	15	44	61,6
64	260	127,6	22	44	66	147,5

Эпидермис ластов эмбриона сивучей наибольшей толщины достигает на их нижней, лишенной волос стороне, где наблюдается развитие блестящего и зернистого слоев, а также эпидермальных сосочков, отсутствующих на других частях тела (табл. 2). В образовании эпидермальных сосочков принимают участие все слои эпидермиса. При этом роговой слой опускается на 190—200 μ . Толщина зернистого и блестящего слоев в сосочках не изменяется. Интересно заметить, что в стенках сосочков клетки основного слоя принимают продольное расположение, т. е. и в этом случае они располагаются в направлении, перпендикулярном подэпидермальному слою. Эти наблюдения позволяют сделать вывод о том, что усложнение структуры эпидермиса в онтогенезе ушастых тюленей начинается с конечностей. В отличие от котиков у эмбрионов сивуча узорчатое соединение эпидермиса с дермой на лапах образуется только на их нижней безволосой стороне.

С началом утробной линьки эмбрионов морского котика в основном слое эпидермиса всего тела появляются гранулы пигмента, часть которых позднее мигрирует во влагалищную оболочку детских волос. По завершении их роста пигмент из эпидермиса туловища исчезает, сохраняясь в эпидермисе обеих поверхностей ластов. В коже эмбриона сивуча пигмент был обнаружен только в основном слое эпидермиса ладонной стороны конечностей.

Собственно кожа на туловище эмбрионов обоих видов тюленей образована тремя слоями, незаметно переходящими один в другой: подэпидермальным, сетчатым и десмальным.

Как уже отмечалось, волосяной покров на разных областях тела эмбриона сивуча развит в неодинаковой степени, соответственно этому абсолютная толщина подэпидермального слоя в этих местах сильно различалась. В целом участки со зрелым детским волосяным покровом характеризовались более развитым подэпидермальным слоем. Однако на верхней части головы вследствие редукции нижних частей детских волос толщина этого слоя на спине уменьшилась с 2347 до 1283,9 μ .

В области волосяных луковиц детских волос подэпидермальным слоем без какой-либо резкой границы переходит в сетчатый слой. Последний в меньшей степени развит на груди между лапами (1694 μ) и, наоборот, в области загривка он достигает 4157,4 μ .

В подэпидермальном слое коллагеновая сетка образована очень тонкими коллагеновыми нитями. На уровне луковиц детских волос они становятся несколько толще, а сама вязь коллагена выглядит рельефнее. В подэпидермальном слое коллагеновые волокна располагаются в разных направлениях: в верхней половине ретикулярного слоя многие из них приобретают преимущественно диагональную направленность, а в его нижних отделах вязь волокон коллагена горизонтального типа.

В десмальном слое они достигают наибольшего развития, где выполняют роль прокладок между слоями жировой ткани. Количество жировых слоев (на груди) в вертикальном направлении может достигать 10—15. Здесь коллагеновые пучки мощные и в то же время наименее извитые.

С возрастом у эмбрионов морского котика дерма постепенно становится толще, а сеть коллагеновой связи сложнее. Интересно отметить, что коллагеновая сеть дермы котиков построена примерно по тому же принципу, что и у сивучей.

Строение дермы кожи конечностей исследованных эмбрионов ушастых тюленей отличается сложной гистоархитектоникой. На их дорзальной поверхности у сивучей она построена почти так же, как на туловище. На обеих сторонах ластов котиков и вентральной у сивучей толщина

дермы в несколько раз меньше, чем на туловище. Здесь она образована сосочковым и сетчатым слоями. Часть коллагеновых волокон в межсосочковых пространствах слабо переплетается и почти отвесно поднимается до самого росткового слоя. Другие также круто ниспадают вниз, в сетчатый слой, где, утолщаясь, часто принимают горизонтальное направление. Дермальные сосочки образуются только на конечностях тюленей.

Жировая ткань особенно сильно развита в области груди, живота и боков тела. Здесь она имеет вид горизонтально расположенных слоев гроздевидной формы, разделенных прокладками коллагеновых пучков. У сивуча слои имеют толщину 34—210,5 μ , у котиков — 112—120 μ . У сивучей на верхней стороне туловища жировая ткань не образует слоев, параллельных поверхности кожи. На загривке, середине спины и крестце она представлена, как правило, раздельно лежащими неодинаковых размеров «брусками», имеющими заостренные концы. На верхней части головы и на дорзальной стороне ластов жировая ткань развита крайне слабо. Если на нижней стороне туловища жировые слои имеют плотное компактное строение, то в соединительной части кожи его верхней стороны жировая ткань имеет более рыхлое строение.

Размеры отдельных жировых клеток приведены в табл. 1.

Наиболее крупные кровеносные сосуды встречаются в десмальном слое. В направлении к эпидермису диаметры их отверстий закономерно уменьшаются. В сетчатом слое кожи как в непосредственной близости от луковиц волос, так и особенно в его средних частях обнаруживаются мелкие и довольно редкие кровеносные сосуды со слабо развитой стенкой. В межволосных пространствах встречаются тонкие кровеносные капилляры, диаметр которых по мере приближения к мембране также уменьшается. Они ветвятся, часто анастомозируют друг с другом. Одни из них более или менее прямо следуют к нижней поверхности росткового слоя, другие же по пути лианообразно оплетают волосяные мешки. Многие из них в верхних отделах подэпидермального слоя принимают почти горизонтальное направление. У эмбриона сивуча один или два таких капилляра диаметром от 3 до 6,2 μ подходят к волосяному мешку выше места впадения в него протока потовой железы. На верхней стороне его ластов сосуды развиты слабее, чем на нижней. У эмбрионов морского котика плотность кровеносных сосудов в дерме конечностей значительно выше, чем на туловище. Наиболее крупные из них имеют просвет до 210 μ .

В целом можно отметить, что у эмбриона сивуча наиболее толстая кожа в области загривка, спины у крестца и на верхней части головы, т. е. на тех участках тела эмбрионов, на которых основные формообразовательные процессы закончены и которые по своей характеристике близки к кожному покрову детенышей сивуча. Кожа в области груди и живота в 2 раза тоньше, чем на загривке и сохраняет черты строения первичного кожного покрова.

Кожа конечностей тоньше, чем кожа туловища. Несмотря на сильное развитие эпидермиса на нижней стороне ластов, общая толщина кожи здесь в 1,7 раза меньше, чем на их дорзальной поверхности. Объяснение этому, видимо, следует искать в сохранении здесь волосяного покрова и, следовательно, более сильном развитии дермы. Напротив, исчезновение волос снизу ластов, очевидно, привело к значительной редукции слоя собственно кожи и увеличению толщины эпидермиса.

ЭМБРИОНАЛЬНАЯ ЛИНЬКА И РАЗВИТИЕ ДЕТСКОГО ВОЛОСЯНОГО ПОКРОВА

Процесс утробной линьки эмбрионов морского котика описан нами ранее (Белкин, 1963). Сведений по эмбриональной линьке и гистогенезу ювенильного волосяного покрова сивучей в литературе нет.

У исследованного эмбриона сивуча в стадии эмбриональной линьки находились участки тела только в области груди и живота. На вертикальных срезах через кожу этих участков можно было непосредственно наблюдать не только сам процесс утробной линьки, но также проследить основные изменения, связанные с ростом и развитием корневых частей детских волос.

Просмотренная серия срезов, как нам кажется, с достаточной степенью достоверности позволяет восстановить некоторые более ранние стадии линьки, отсутствующие на наших препаратах. Дегенеративные изменения в корневых частях первичных волос сначала начинаются в области волосяной луковицы, после чего наступает ее полная резорбция. На нижнем притупленном конце остаточного фолликула первичного волоса скапливаются новые жизнедеятельные эпителиальные клетки. Нижние живые части первичных волос также рассасываются. В результате этих взаимосвязанных дегенеративных процессов происходит формирование редуцированных волосяных мешков первичных волос, в верхних частях которых удерживаются роговые остатки корней длиной 450—460 μ . Вершины их метелочек простираются ниже уровня сальных желез.

Каждый первичный волос имеет две небольшие сальные железы, располагающиеся с двух сторон фолликула, и одну потовую железу. Так же как и у морских котиков, секреторные отделы потовых желез первичных волос эмбриона сивуча во время утробной линьки полностью резорбируются. От потовых желез сохраняются лишь протоки, которые к месту их впадения в волосяную сумку следуют между мешками сальных желез; отверстий в них нет.

В целом редуцированные волосяные мешки первичных волос представляют собой образование, способное при особых условиях воспроизвести детские волосы и новый железистый аппарат. Образование фолликула детского волоса начинается с того, что клетки базальной части редуцированного мешка первичного волоса тонким эпителиальным шнурком начинают погружаться в глубокие слои кожи. У описываемого нами эмбриона сивуча фолликулы на этой стадии развития обнаруживаются только на нижней стороне туловища, где в разгаре эмбриональная линька. С погружением фолликулов можно наблюдать образование его шейки, а также утолщение на конце в виде клубка активно растущих эпителиальных клеток диаметром 29,8—51 μ . Дальнейшие изменения растущих фолликулов сводятся к тому, что на их конце формируются сначала слабооформленная, а затем самая типичная луковица и сосочек детского волоса. Начало пигментации волосяных луковиц совпадает с начальными процессами образования пигментированных конусов детских волос. В то же время меняется гистологическая структура стенок волосяных мешков, в результате чего они дифференцируются на внутреннее и наружное корневые влагалища. По достижении определенной глубины погружения в дерму внутри фолликула интенсифицируется рост новообразованного конуса, вершина которого начинает приближаться к уровню сальных желез.

Как видно из табл. 5, длина стержней детских волос на груди в 25—30 раз, а на животе в 4—5 раз меньше, чем в области загривка.

Таблица 5

Промеры детских волос с различных участков тела эмбриона сивуча

Место взятия пробы	Длина стержней, см	Первичные фолликулы, м				
		диаметр в шейке корня	диаметр расширенной части корня	диаметр волосяной луковицы	глубина погружения фолликулов	длина фолликулов
Грудь между лапами ¹	0,04—0,06	29,8—38,3	72,3—79,9	136—165,8	1052,5—1284	1431,4—1515,6
Живот ¹	0,34—0,44	93,5—136	102—106,3	140,3—212,5	1031,5—1389	1578,8—1768,2
Бок ²	1,22—1,25	68—93,5	97,8—131,8	182,8—208,3	1747—2062	2210,3—2568,1
Спина на середине туловища ³	1,3—1,32	68—89,3	119	178,5—246,5	1852,4—2462,9	2231,3—2610,2
Спина у крестца ³	0,9—1,0	55,3	106,3	148,8—195,5	2083,9—2294,5	2252,4—2483,9
Загривок ⁴	1,5—1,6	51—85	102—123,5	123,4—148,8	1873,5—2315,5	2357,6—2715,5
Голова ⁵	1,35—1,4	резорбирована	резорбирована	резорбирована	1094—1389	1305,1—1536,7
Ласт ⁶						
передний	0,12—0,24	59,5	80,8—85	136—161,5	1557,7—1599,8	1747,2—1789,3
задний	0,14—0,27	60	80,8—85	123,3—153	1452,5—1557,7	1831,4—1957,7

Продолжение табл. 5

Место взятия пробы	Длина стержней, см	Вторичные фолликулы, м			
		диаметр в шейке корня	диаметр волосяной луковицы	глубина погружения фолликулов	длина фолликулов
Грудь между лапами ¹	нет	нет	68—102	820,9—1136,7	1010,4—1263
Живот ¹	0,29—0,30	21,3—34	76,5—119	736,8—1115,7	1241,9—1410,4
Бок ²	0,52—0,67	59,5—72,3	157,3—170	1389,3—1789,3	1789,3—2126
Спина на середине туловища ³	0,55—0,66	80,8—90	157,7—199,8	1684—2062,9	1831,4—2189,2
Спина у крестца ³	0,56—0,63	55,3	148,8—161,5	1705—2062,9	1747,2—2147,1
Загривок ⁴	0,56—0,98	51—85	42,5—51	1010,4—1136,7	1178,8—1263
Голова ⁵	0,41—0,75	резорбирована	резорбирована	968,3—1136,7	1136,7—1305,1
Ласт ⁶					
передний	0,01—0,08	29,8—38,3	93,5—127,5	1220,9—1452,5	1578,8—1705
задний	0,02—0,07	—	85—97,8	1242—1431,4	1747,2—1768,2

Место взятия пробы	Вторичные неразвившиеся фолликулы, μ			Густота корней на 1 см ²
	диаметр зачатка волосяной луковицы	глубина погружения фолликулов	длина фолликулов	
Грудь между ластами ¹	29,8—51	610,6—715,7	715,7—947,3	5000
Живот ¹	34—63,8	421—610,5	736,8—820,9	4594
Бок ²	42,5—51	778,9—926,2	1010,4—1074,6	3893
Спина на середине туловища ³	29,8—51	1010,4—1094,6	1094,6—1220,9	3783
Спина у крестца ³	46,8—51	884,1—989,4	1010,4—1073,6	3422
Загривок ⁴	резорбирована	резорбированы	резорбированы	3017
		(?)	(?)	
Голова ⁵	резорбирована	резорбированы	резорбированы	2702
		(?)	(?)	
Ласт ⁶				
передний	Нет	Нет	Нет	4100
задний	Нет	Нет	Нет	2747

¹ Смена первичного волосяного покрова на детский.

² Созревание детского волосяного покрова.

³ Зрелый детский волосяной покров.

⁴ Начальные стадии смены детского волосяного покрова на взрослый. Вторичные фолликулы редуцированные.

⁵ Детский волосяной покров полностью редуцированный. Волосы мертвые.

⁶ Зрелый волосяной покров.

Соответственно этому корневые части волос также находятся на разных стадиях развития.

Для того чтобы не усложнять гистологического описания морфогенеза детских волос дадим краткую характеристику состояния корневых частей в отдельности для каждой из исследованных областей кожного покрова эмбриона.

Изучение морфологии кожного покрова и его производных в области груди и живота представляло особый интерес. Как нами уже неоднократно отмечалось, наружный волосяной покров в этих местах был смешанного характера, так как он образован стержнями отмерших первичных и развивающихся детских волос.

На вертикальных срезах кожи с груди можно было наблюдать волосы на трех стадиях развития, имеющих поэтажное или зональное расположение. Нижнюю глубокую зону образовывали наиболее развитые первичные фолликулы, соответствующие остевым детским волосам (см. табл. 5). Их волосяные конусы уже пробились на поверхность кожи и сидели глубже остальных фолликулов. Шерстные волокна имеют отчетливую кеглеобразную форму. Их срединная часть резко расширена так, что диаметр волокна в этом месте в 2 раза превосходит диаметр в шейке (составляя соответственно 79,9 и 38,8 μ). Эпителиальные клетки луковицы, расположенные сверху над соединительнотканым сосочком, чрезвычайно сильно пигментированы. Количество пигмента несколько уменьшается в расширенной части конуса и вновь увеличивается в его вершине. Характерным отличием первичных фолликулов является образование незначительного изгиба в области их шейки в сторону наклона стержней волос так, что оси, проведенные через их корневые части и луковицы, образуют угол около 10—15°.

Вторичные фолликулы развиты в меньшей степени и имеют меньшую глубину погружения. Они дают детские волосы промежуточного характера. Вершины их волосяных конусов находятся на уровне сальных желез, т. е. в стадии выталкивания первичного волоса. В некото-

рых луковицах вторичных фолликулов только еще возникают начальные процессы образования еще не начавшего ороговеть волосяного конуса. Соответственно этому они имеют неодинаковую глубину погружения. В верхних частях очень многих вторичных фолликулов продолжают удерживаться первичные волосы. В таких случаях картина эмбриональной линии бывает очень наглядной — в нижних частях фолликула происходят изменения, связанные с образованием нового волосяного конуса, а в его верхних частях сохраняется остаток депигментированного корня первичного волоса. Расстояние между вершиной волосяного конуса и вершиной метелочки корня детского волоса часто не превышает нескольких десятков микрон.

Верхнюю зону расположения фолликулов образуют редуцированные фолликулы первичных волос, находящиеся в стадии образования эпителиального тяжа, инвагинирующего в глубь дермы. Диаметр его шейки колебался от 23,3 до 25 μ . Длина такого фолликула примерно в 1,5 раза короче длины первичного.

На горизонтальных срезах, сделанных строго на уровне сальных желез, видны поперечные срезы первичных и вторичных фолликулов. Первичные более крупные с центрально расположенным пигментированным шерстным волокном овальной формы. Диаметр фолликула колебался в пределах 19,9—23,3 μ . Вторичные развивающиеся фолликулы имели значительно меньшую величину (диаметр поперечных срезов 13,3—14 μ). Между ними в значительном количестве встречались скопления эпителиальных клеток, по форме напоминающих горошину. Они соответствовали остаткам фолликулов первичных волос. В центре некоторых из них было заметно светлое пятнышко — срез депигментированного корня первичного волоса. Развивающиеся фолликулы отличались от зачаточных центрально расположенными темными срезами шерстных волокон.

Всем волосяным фолликулам независимо от стадии развития сопутствовали две латерально расположенные стальные железы и проток потовой железы. Сальные железы первичных волос имели несколько большую величину, их мешки были заполнены крупными клетками, однако герминетивный слой развит слабо.

Секреторные отделы потовых желез отсутствуют. Весьма длинный поток железы, который наблюдается на ранних стадиях развития фолликула детского волоса и первоначально даже превышает его длину, видимо, нельзя относить к новообразованию. Скорее, наоборот, мы склонны в нем видеть остаток дегенерировавшей потовой железы первичного волоса, который, как бы «оживает», и начинает вновь погружаться в дерму. Подобный процесс абортирования секреторных отделов потовых желез и редукции мы наблюдали во время линьки эмбрионов морских котиков. На поздних стадиях формирования их шерстного покрова остатки потовых протоков вновь получали способность развиваться, в результате чего они погружались ниже уровня первичных фолликулов, где формировались их секреторные отделы.

Следует также отметить, что на горизонтальных срезах фолликулы располагались неправильными рядами. Какого-либо определенного их группирования не наблюдалось. В целом на один первичный фолликул приходилось 2—4 вторичных, а их общее количество более чем в 2 раза превышало количество первичных.

Кожный покров в области живота эмбриона сивуча находился на несколько более поздней ступени развития, однако схема общего расположения волосяных фолликулов была такой же.

Интересно заметить, что ни в одном из исследованных стержней первичных волос, часто сохраняющихся на препаратах с груди и живота нами не было обнаружено сердцевинного слоя, в то время как волосы, извлеченные из кишечника, часто его имели. Это наводит на мысль о том, что первичные волосы в каждой области кожного покрова вылинивают не все сразу, а поочередно. Корневые части детских волос в области груди и живота кпереди от пупка находились на различных стадиях — от зачаточных фолликулов, развивающихся на основе остатков первичных волос, до вполне сформированных первичных фолликулов. Это в свою очередь косвенным образом может свидетельствовать о разновременности выпадения первичных волос. Первыми, вероятно, выпадают первичные волосы, содержащие сердцевину, на месте которых формируются остевые детские волосы, темп развития которых намного опережает развитие вторичных фолликулов. Все это также может предполагать наличие, по крайней мере, двух категорий первичных волос.

В боковой области тела эмбриона корневая зона детских волос находится на следующей стадии развития, характеризующейся дальнейшим погружением в глубь дермы всех волосяных фолликулов. Следует также особо отметить, что, несмотря на их интенсивный рост, железы остаются на том же уровне развития. Лишь у немногих первичных фолликулов протоки потовых желез достигли луковиц волос. Искривление нижних частей фолликулов не выражено.

На середине спины, а также на спине у крестца детский волосяной покров морфологически был вполне оформлен. Картина расположения корневых частей волос в принципе остается без изменения, однако разница между глубиной погружения первичных и вторичных развивающихся фолликулов здесь несколько сглаживается. Стенка волосяного мешка отчетливо подразделена на внутреннее и наружное влагалище. Корни волос и их луковицы сильно пигментированы.

Для нас особенный интерес представляют неразвившиеся вторичные фолликулы, которые на срезах помещаются между развившимися. Несмотря на некоторое увеличение глубины их погружения на верхней стороне туловища, в их морфологии изменений не произошло: они по-прежнему находятся на стадии образования зачатка волосяной луковицы, причем, как показывает табл. 5, диаметр этого зачатка почти не изменился. Длина неразвившихся вторичных фолликулов в 2,1 раза меньше длины первичных фолликулов, а диаметр зачатка волосяной луковицы меньше диаметра луковицы первичных фолликулов почти в 5 раз.

В нижних отделах протоков потовых желез некоторых первичных фолликулов можно наблюдать наличные стадии их вторичной дифференцировки, выражающейся в появлении слабых извилин. Одновременно с этим в протоках формируется выводный канал. На спине у крестца образование секреторной части потовых желез и выводных каналов их протоков начинается также у развившихся вторичных фолликулов. Таким образом, в крестцовой части кожи потовые железы обеих развившихся категорий фолликулов имеют морфологически оформленный проток.

Выше нами было отмечено, что детские волосы наибольшей длины достигают в области загривка. Стержни остевых волос здесь длиной 1,5—1,6 см, а стержни промежуточных — 0,56—0,98 см. Однако при достаточно внимательном рассматривании данных цифровой характеристики развития волос (см. табл. 5) мы замечаем явное несоответствие между степенью развития их наружных и внутренних частей. На-

ми было установлено, что в этом участке кожного покрова эмбриона сивуча корневые части детских волос оказались в значительной степени редуцированными, причем развившиеся фолликулы вторичных детских волос редуцией охвачены в большей мере. У первичных фолликулов наблюдалось довольно резкое уменьшение величины волосающих луковиц, а луковицы развившихся промежуточных волос в сравнении с другими участками кожи эмбриона уменьшились в 2—4 раза. Одновременно с редуцией луковиц вторичных фолликулов происходит обратное развитие всей нижней половины волосающего мешка. У подавляющего большинства вторичных фолликулов луковицы и волосающие мешки, очевидно, немногим меньше чем на $\frac{1}{2}$ длины полностью резорбированы. Соответственно этому длина редуцированных вторичных фолликулов и глубина их погружения становятся такими же, как и в области груди, где они находятся еще только на стадии образования волосающего конуса и корневых влагалищ (см. табл. 5). Кожные железы в области загривка находятся примерно на той же стадии, что и на спине у крестца.

На верхней части головы корни детских волос совершенно редуцированы. Здесь они представлены укороченными волосающими мешками, у которых нижние части вместе с луковицами волос отсутствуют.

Для восстановления наиболее полной картины редуции фолликулов был исследован кожный покров в промежутке между областью загривка и вершиной головы, а также в области морды эмбриона. В результате исследований нами было выделено 4 последовательных стадии редуции детских волос сивуча, которые в равной мере относятся как к первичным, так и к вторичным фолликулам (рис. 8).

Первая из них характеризуется довольно резким уменьшением величины волосающих луковиц, после чего начинается депигментация всей нижней части корня волос. На этой стадии редуции находятся многие первичные фолликулы в области загривка.

Во второй стадии редуции одновременно с продолжающимся уменьшением размеров волосающих луковиц происходит интенсивное рассасывание шейки фолликулов, которая истончается и в виде тонкой перемычки соединяет луковицу с верхней частью фолликула. Дегенеративным изменениям подвергается стенка волосающего мешка, однако на этой стадии основные черты ее строения еще сохраняются. Нижняя часть корня волоса резорбирована. В верхней половине фолликула удерживается ороговевшая его часть, нижний конец ее рассучен так же, как и у вылинявших первичных волос. Остаточная волосающая луковица и корень волоса полностью депигментированы (рис. 9).

Третья стадия является прямым развитием двух предшествующих. На месте волосающей луковицы наблюдаются дегенерирующие эпителиальные клетки. Произошло уменьшение объема верхней части фолликула, а также полное рассасывание его шейки, в результате чего луковица отделилась. Клетки, образующие стенку фолликула, становятся индифферентными.

Волосы на верхней части головы находились на четвертой стадии редуции, для которой характерно дальнейшее уменьшение объема фолликулов. Интересно отметить, что на данной стадии развития эмбриона на вертикальных срезах кожи нижняя часть деформированного волосающего мешка имеет форму прямоугольника, верхняя боковая сторона которого граничит с вершиной метелочки корня волоса. Сам прямоугольник окрашен несколько темнее, чем остальной фолликул, весьма вероятно, что он образован обновленными жизнедеятельными клетками. Под основанием волосающего мешка наблюдается скопление

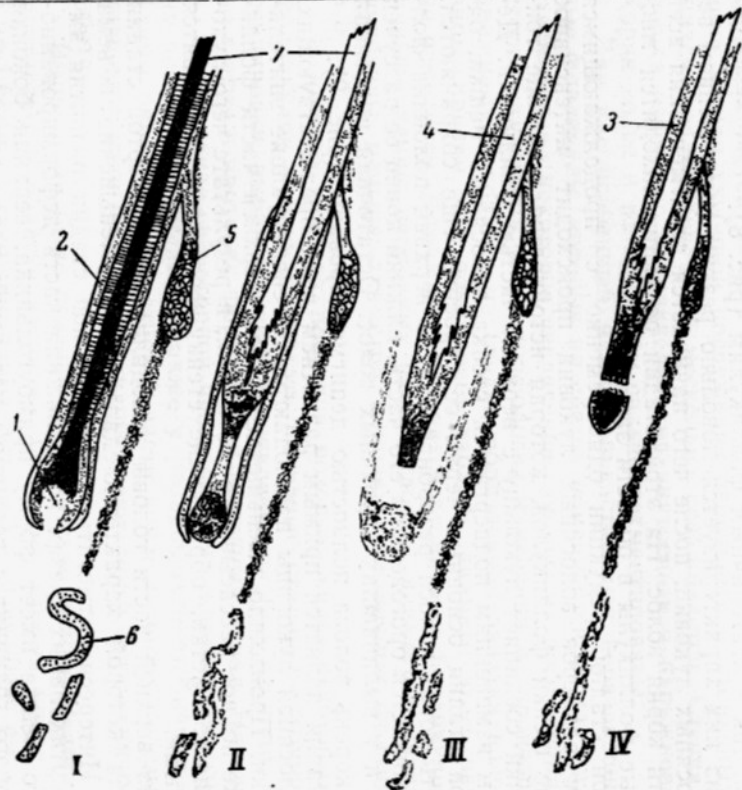


Рис. 8. Схематическое изображение редукции волосяных фолликулов детских волос эмбриона сивуча:
 1 — волосяная луковица; 2 — наружное корневое влагалище; 3 — редуцированная стенка волосяного мешка; 4 — корень волоса; 5 — сальная железа; 6 — дегенерирующая потовая железа; 7 — стержень волоса.

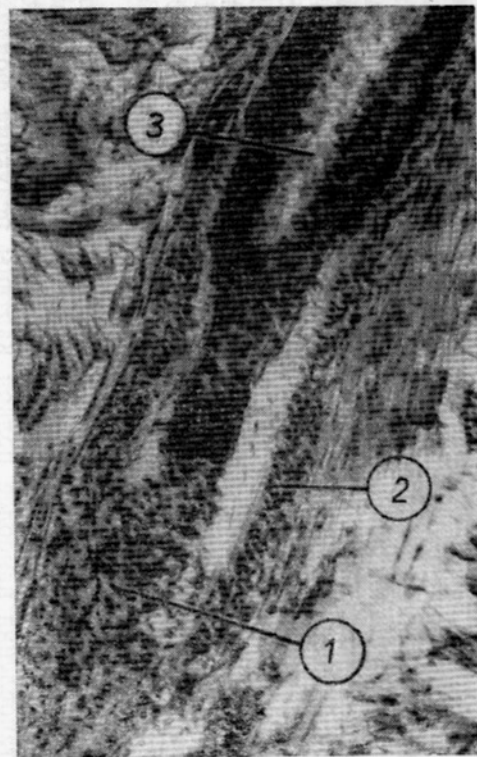


Рис. 9. Редукция фолликула детского волоса. Вторая стадия:
 1 — дегенерирующая луковица детского волоса; 2 — дегенерирующая стенка волосяного мешка; 3 — волосяной фолликул.

клеток, которые по форме напоминают уменьшенных размеров зачаток волосяной луковицы. Какова дальнейшая роль этого зачатка в формировании взрослого волоса сивуча нами пока не выяснено (рис. 10).

Мы видим, таким образом, что во время редукции фолликулов детских волос происходит обратное развитие нижней части волосяного мешка: разрушаются стекловидные оболочки, наружное и внутреннее корневые влагалища, а также резорбируются нижняя живая часть волосяного корня и его луковица. Так, если толщина стенки вполне развитого волосяного мешка у первичных фолликулов на середине спины в среднем составляет $55,3 \mu$, то на голове она равна соответственно $21,3-25,5 \mu$, т. е. меньше в 2 раза. Клеточное строение верхней части волосяной сумки в значительной степени изменяется, при этом, вероятно, происходит абортирование старого и постепенное накопление нового строительного материала. Стенка волосяного мешка теперь образована 4—5 рядами индифферентных клеток. В результате описанных деструктивных изменений образуются редуцированные фолликулы с удерживающимися остатками детских волос, представляющих собой зачатки, из которых позднее разовьется волосяной покров взрослых животных (рис. 11).

На вершине головы эмбриона произошло сморщивание мешков сальных желез в кранио-каудальном направлении, что уменьшило их объем. Потовые железы достигли окончательной дифференцировки только в этом участке тела эмбрионов — их секреторные отделы перемещаются глубоко под метаморфизированными волосяными мешками. Нижняя часть железы извита больше, чем верхняя. Каждому мешку сопутствует одна потовая железа. Их секреторные отделы дегенерируют — стенки трубок нарушены, а вся железа имеет очень рыхлое строение (рис. 12).

Интересной оказалась судьба вторичных фолликулов детских волос. В коже нижней стороны туловища эмбрионов они находятся в стадии активной инвагинации в глубокие слои дермы. В коже середины спины и спины у крестца большинство их морфологически вполне оформилось, но наряду с этим часть фолликулов не развивается и не дает волоса. В их развитии сначала, видимо, происходит ретардация, а затем полная остановка роста. В результате проведенного исследования горизонтальных срезов нами было замечено, что число неразвившихся вторичных волос в коже туловища, приходящееся на одно поле зрения микроскопа, уменьшается в вентродорзальном направлении. Меньше всего их было в коже загривка, а на верхней части головы эмбриона они вообще не наблюдались. Это вполне согласует-

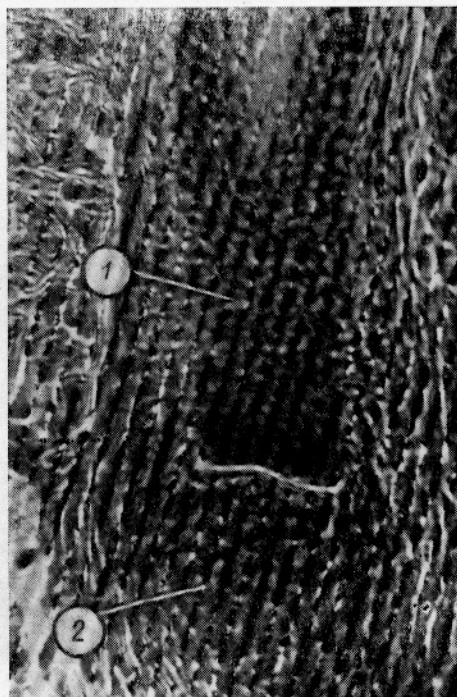


Рис. 10. Редукция детского волосяного фолликула. Четвертая стадия: 1 — базальная часть фолликула; 2 — скопление клеток под фолликулом.

ся с результатами учета плотности детских волос на исследованных участках кожи эмбриона — густота волосяных фолликулов оказалась далеко не одинаковой. При этом выяснилось, что наиболее изменчивыми и динамичными являются вторичные фолликулы. Так, если число первичных фолликулов в определенном поле зрения на всех исследованных областях кожи эмбриона сивуча было довольно стабильным (19—24), то число вторичных фолликулов варьировало в пределах 46—93. Наибольшая плотность волосяных фолликулов всех стадий развития была на нижней стороне туловища эмбриона, их густота за-




Рис. 11. Редуцированный фолликул детского волоса с головы эмбриона сивуча:
1 — остаток корня детского волоса;
2 — индифферентная стенка волосяного мешка.

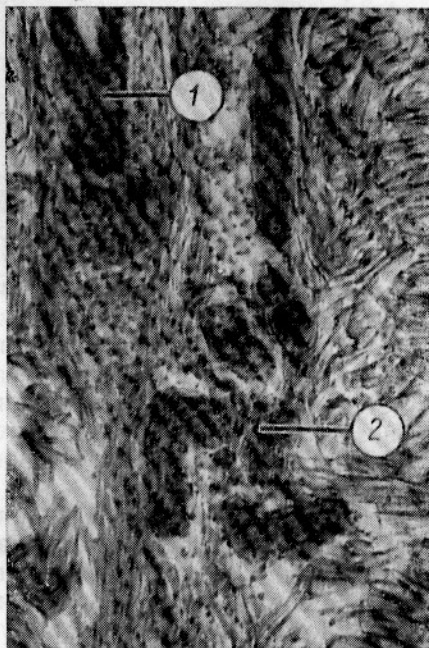


Рис. 12. Дегенерирующая потовая железа детского волоса эмбриона сивуча:
1 — редуцированный волосяной фолликул; 2 — потовая железа.

метно снижалась в области спины, а на голове вследствие общей редукции производных кожи, корней волос было в 1,8 раза меньше, чем на груди между лапами (соответственно 5000 и 2702 шт. на 1 см^2). Эти наблюдения убедительно свидетельствуют о том, что в процессе эмбриональной линьки эмбриона сивуча происходит резорбция не только нижних частей развившихся детских волос, но также целиком абортируются неразвившиеся фолликулы, что приводит к резкому уменьшению густоты корней волос на единицу площади кожи. Однако это наблюдение должно быть тщательно проверено на значительно большем материале. Следует отметить, что в коже конечностей неразвившиеся фолликулы отсутствовали.

В исследованных нами пробах с головы, середины спины и боковой области тела новорожденного сивуча наметились основные признаки, характерные для кожи взрослого животного. Эпидермис стал четырех-

слоиным, так как произошло развитие блестящего слоя. В нижних отделах ретикулярного слоя развились пучки гладких мышц толщиной 21,3—33,3 μ . Изменился характер соединения эпидермального и дермального слоев кожи, на вертикальных срезах оно уже не в виде прямой, а ломаной.

В коже детеныша были обнаружены только остатки корневых частей детских волос длиной 1410,4—1515,6 μ , т. е. в 1,5—1,8 раза меньше, чем длина зрелых фолликулов на спине эмбриона.

Удивительным оказалось то, что эти образования имели развитые и, по всей вероятности, сецернирующие потовые железы с высотой секреторного отдела в 694,7—884,1 μ . Железы помещались под корнями волос, от которых они были на удалении 652—740 μ . На горизонтальных срезах отчетливо видны отверстия протоков.

В коже спины и особенно верха головы детеныша наблюдались начальные стадии образования фолликулов взрослых волос. Как и при первой смене волос с первичных на детские, фолликулы взрослых волос развиваются на основе остатков волосяных мешков (в данном случае детских волос). Клетки их базальной части начинают усиленно размножаться в глубь дермы. Совершенно очевидно, что дальнейшее развитие фолликулов взрослых волос будет протекать аналогично с образованием фолликулов детских волос.

Морфогенез волосяного покрова морских котиков наличием ряда последовательных процессов существенно отличается от развития его у сивучей. Ранее нами (Белкин, 1962) отмечалось, что на определенной стадии развития эмбрионов морского котика в волосяных фолликулах их первичных волос и во всем железистом аппарате кожи начинаются дегенеративные изменения, которые заканчиваются образованием редуцированных мешков первичных волос длиной 820—830 μ и исчезновением потовых и сальных желез (рис. 13). На этом заканчивается первая стадия утробной линьки, во время которой одновременно с разрушением структуры первичных фолликулов происходит развитие к образованию фолликулов детских волос.

Уже в самых начальных стадиях утробной линьки в отличие от сивучей намечается тенденция к резкому угущению волосяного покрова.

Нами установлено, что образование новых фолликулов детских волос достигается тремя способами. Редуцированный волосяной мешок первичного волоса сначала как бы приостанавливается в развитии, но впоследствии начинает быстро погружаться в глубь кожи. Со временем на его месте возникает фолликул детского волоса. Необычным оказалось то, что с началом, или даже несколько предшествуя инвагинации клеток базальной части фолликулов первичных волос в области впадения протоков потовых желез, клетки волосяного влагалища начинают усиленно размножаться.

В результате этого в этом месте фолликула образуется сначала небольшое, а затем отчетливо заметное выпячивание стенки редуцированного волосяного мешка. Новообразованная почка обнаруживает склонность к быстрому внедрению в дерму, в ходе которого она может дополнительно расщепиться на 2—3 эпителиальных тяжа. Последние, по всей вероятности, являются зачаточными вторичными фолликулами детских волос. Зачатки фолликулов быстро растут, некоторые из них обгоняют в росте фолликулы, развивающиеся на основе первичного волоса. Так, если на коже губы эмбриона морского котика длиной 48 см образование почкованием фолликула имеет глубину погружения 1010,4—1094,6 μ , то развивающиеся на месте первичных фолли-

кулов — 694,7—820,9μ. В то время как последние продолжают еще активно погружаться в кожу, на конце отпочкованных фолликулов оформляется пигментированная волосая луковица, а в некоторых из них начинаются процессы образования волосяных конусов.

При дальнейшем развитии растущие конусы вторичных детских волос как бы скользят по стенке мешка материнского фолликула и позднее выходят на поверхность кожи рядом с ними. Интересно отметить, что подобный процесс почкования волосяных фолликулов ранее наблюдал только Лейн (1957) у австралийских мериносовых овец.

Другая часть фолликулов детских волос образуется обычным способом за счет погружения в дерму клеток росткового слоя эпидермиса, что также способствует увеличению количества волос.

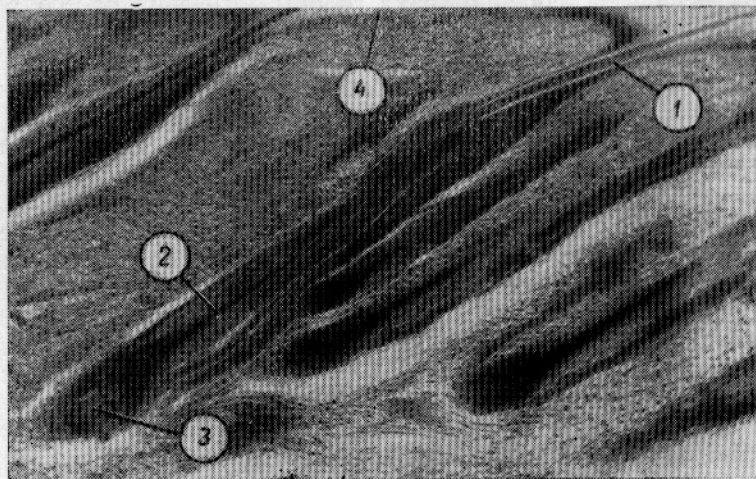


Рис. 13. Эмбриональная линия морских котиков:
1 — остаток первичного волоса; 2 — волосяной конус детского волоса; 3 — волосяная луковица; 4 — эпидермис.

На ранних стадиях развития детские волосы котиков, как и сивучей, приобретают отчетливую кеглеобразную форму (рис. 14). Однако у фолликулов более старшего возраста она исчезает. При этом диаметр шейки у расширенной части корня волоса уменьшается в 3 раза, а диаметр волосяной луковицы в 1,5 раза. Морфологически оформленные корни детских волос имеют почти одинаковую глубину погружения и мало различающуюся форму.

В процессе отмирания первичного волосяного покрова котиков сальные и потовые железы разрушаются, при этом дегенерирует большая часть протока потовой железы. У вновь образующихся фолликулов детских волос закладки кожных желез образуются на ранних стадиях развития, но железы долгое время остаются недоразвитыми. Развитие потовой железы приостанавливается на стадии образования индифферентного протока, и лишь значительно позднее, после окончательного оформления корневых частей детских волос, он погружается в дерму ниже уровня волосяных луковиц. Заметим, что по наблюдениям Н. А. Диомидовой (1951), у овец потовая железа оформляется очень рано, до выхода волосяного конуса на поверхность кожи. Считается, что ранняя дифференцировка желез является обязательным условием роста и развития волосяного конуса, особенно его про-

движения по фолликулу. Мы видим, что у морского котика развитие волоса вполне успешно может протекать и без участия продуктов выделения желез. У эмбрионов котика длиной 64 см потовые железы мы

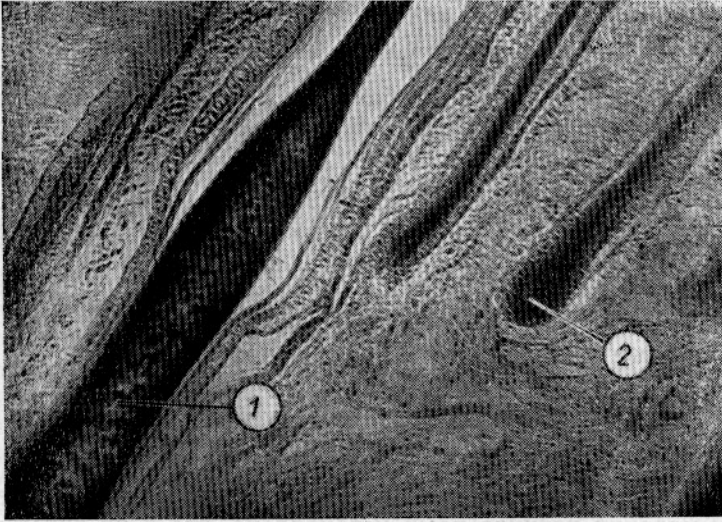


Рис. 14. Детские волосы эмбриона морского котика:
1 — первичный волосяной фолликул; 2 — вторичный волосяной фолликул.

обнаружили только на верхней стороне ластов, в губах и на верхней части головы. Недоразвитые сальные железы были только на голове (рис. 15).

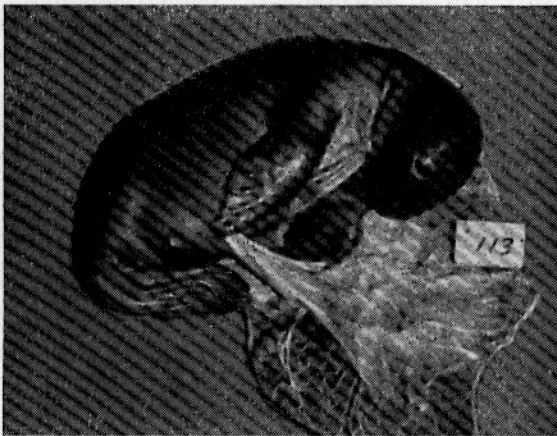


Рис. 15. Эмбрион морского котика на пятой стадии линьки.

В мазках мекония сивуча основной фон составили бессердцевидные волосы второй категории. Среди них чаще встречались волосы с пигментированной частью стержня, черные, а также депигментированные волосы встречаются значительно реже. Как правило, лишенные пигмента волосы имели несколько меньшую длину.

Кутикула первичных волос некольцевидного типа образована чешуями, расположенными поперек продольной оси волоса. Форма чешуй примерно такая же, как у детских волос.

Секреторные отделы потовых желез образуются на поздних эмбриональных стадиях, однако в них скоро начинаются обратимые процессы, которые вскоре после рождения завершаются их полной дегенерацией. Вместе с тем в это время в волосяных фолликулах детских волос у черных котиков можно наблюдать первые изменения, связанные с их общей редукцией. Кожные покровы новорожденных морских котиков с момента рождения и на протяжении 2—2,5 месяцев находятся в состоянии первой постнатальной линьки, во время которой детский волосяной покров сменяется на взрослый. Некоторые наши наблюдения за развитием кожи черных котиков с большой долей вероятности позволяют утверждать, что во время линьки черных котиков так же, как и при первой утробной, происходит почкование редуцированных фолликулов теперь уже детских волос, результатом чего является чрезвычайно сильное угущение волосяного покрова.

РАЗВИТИЕ КОЖНЫХ ПОКРОВОВ УШАСТЫХ ТЮЛЕНЕЙ КАК ПРИМЕР ЭВОЛЮЦИИ ОНТОГЕНЕЗА

В результате изучения гистологии кожи эмбрионов и детенышей сивучей и морских котиков нами установлено, что в их онтогенезе происходит сначала формирование первичного кожного и волосяного покрова. Первичная кожа имеет типичное для млекопитающих строение. Эпидермис образован тремя слоями — первичным роговым, первичным шиповатым и слоем основных или базальных клеток. Дерма состоит из трех слоев — подэпидермального, сетчатого и десмального, или связующего (в понимании А. А. Брауна, 1945). Первичные волосы представлены уплощенными роговыми пластинками с расширением в средней части стержня. У сивучей они пигментированы менее, чем у морских котиков. Первичным волосам сопутствуют первичные сальные и потовые железы.

У эмбрионов морских котиков в возрасте 7 месяцев начинается отмирание первичного волосяного покрова и железистого аппарата кожи, которые через 2—2,5 месяца, т. е. к маю, заменяются на новые волосы и новые кожные железы. Судя по тому, что у эмбриона сивуча в двадцатых числах мая линька еще не закончилась, можно предположить, что отмирание первичного волосяного покрова у них начинается в более поздние сроки, чем у морских котиков. Соответственно этому развитие детского волосяного покрова завершается, видимо, только к концу мая.

Процесс утробной линьки сопровождается отпадением первичного рогового слоя эпидермиса и редукцией его шиповатого слоя. Первая генерация производных кожи погибает. Вылинявшие первичные волосы и отслоения кожи оказываются взвешенными в околоанальных водах и вместе с аспирируемой околоплодной жидкостью проникают в пищеварительный тракт эмбрионов, составляя значительную часть их первородного кала. После завершения утробной линьки с ростом и развитием детских волос начинается бурный рост коллагеновых структур кожи, результатом чего является увеличение общей массы коллагеновых волокон и толщина ее механического и десмального слоев.

В развитии детского волосяного покрова эмбрионов морских котиков можно выделить семь основных стадий. Эмбрионы-самки заканчивают линьку на 1—2 недели раньше, чем эмбрионы-самцы. После пер-

вой декады мая изменения в детском волосяном покрове в основном носят количественный характер.

Во время эмбриональной линьки увеличения густоты волосяного покрова у эмбрионов сивуча не происходит. Напротив, в процессе роста и развития их детского волосяного покрова часть вторичных фолликулов приостанавливается в развитии, а потом, вероятно, резорбируется. Одновременно с изреживанием волосяного покрова сначала происходит редукция, а впоследствии полная дегенерация волосяных луковиц и нижних частей шерстных волокон. При этом на месте вторичной потовой железы развивается новая, третичная, которая задолго до формирования взрослого фолликула обслуживает его зародыш в виде остатка детского волоса. Если мы вспомним о том, что детеныши сивуча рождаются на голых камнях в условиях, когда колебания суточной температуры бывают значительными, нам станет понятным раннее развитие в коже потовыделительной системы.

Известно, что у сухопутных млекопитающих пятислойная структура эпидермиса кожи развивается только на тех участках тела, которые испытывают наибольшие механические перегрузки (пальцы конечностей и др.). На туловище у них сохраняется трехслойная структура. Можно предположить, что в эволюционном смысле трехслойное строение эпидермиса является первичным состоянием верхнего слоя кожи млекопитающих. Это положение хорошо подтверждается нашими наблюдениями над эмбриогенезом кожи у морских котиков и сивучей. Эпидермис кожи двух первых кожных покровов (первичного и детского) образован тремя слоями. Однако во второй половине эмбрионального развития на обеих сторонах конечностей у котиков и на ладонной стороне у сивучей наблюдается развитие типичных сосочков и пятислойной структуры эпидермиса.

Одновременно с этим более или менее равное соединение вертикально анизоморфного эпидермиса с подэпидермальным слоем дермы нарушается образованием дермальных и эпидермальных сосочков и целых пребней. Следовательно, усложнение структуры эпидермиса в онтогенезе ушастых тюленей, как и у человека (Бочаров, 1956), начинается с конечностей. Отметим также, что по окончании редукции детского волосяного покрова эмбрионов сивуча теперь уже в эпидермисе туловища вновь начинаются изменения, которые в конечном итоге приводят к усложнению его строения. Уже в эпидермисе кожи туловища новорожденных сивучей присутствует блестящий слой. В нижних отделах сетчатого слоя появляются отдельные жировые клетки, образуются гладкомышечные волокна, которые отсутствовали на более ранних стадиях развития кожи. Заметим, что отмеченные признаки крайне характерны для строения кожи взрослых сивучей.

Следует отметить, что в процессе приспособления китообразных и ластоногих к жизни в воде происходило постепенное утрачивание главной функции конечностей — функции ходьбы и прогрессивное развитие второстепенной функции плавания (Северцов, 1949). Наши исследования показывают, что процесс субституции функций конечностей ластоногих одновременно сопровождался редукцией и дальнейшим исчезновением их волосяного покрова, а также значительными изменениями в строении кожи, особенно эпидермиса. Волосы верхней стороны конечностей у морских котиков редуцированы в большей степени, чем у сивучей. Волосы на подошвенной стороне ластов у обоих видов тюленей отсутствуют. Утрата волосяного покрова привела к тому, что та часть механической нагрузки, которая раньше приходилась на волосяной покров, теперь стала испытываться непосредственно кожным

покровом. Это привело к утолщению эпидермиса и развитию фигурного соединения его с дермой.

Одной из функций волосяного покрова млекопитающих является функция защиты от губительного влияния ультрафиолетовой части солнечного спектра. В ходе метаморфоза конечностей ушастых тюленей на тех участках их кожного покрова, где происходило исчезновение волосяного покрова, эту функцию принял на себя основной слой клеток эпидермиса, где наблюдается чрезвычайно сильное образование гранул пигмента, часто отросчатой формы. Причем, на верхней стороне ластов, которая в большей степени подвергается облучению солнцем, пигмента образуется на много больше, чем на их нижней стороне. В коже ластов у сивучей его глыбки появляются только на безволосом участке конечностей. Следовательно, мы пришли к выводу, что утрата волосяного покрова на конечностях ушастых тюленей привела к образованию в основном слое эпидермиса защитного слоя пигмента, который плотной рубашкой одевает подлежащие ткани. Основная функция этого слоя — аккумуляция ультрафиолетовых излучений солнца. В этой связи особый интерес заслуживает изучение свойств клеток шиповатого слоя эпидермиса, на которые это излучение, видимо, существенного влияния не оказывает.

В результате изучения гистологического строения кожи эмбриона и детеныша сивуча мы пришли к выводу о том, что сивучи рождаются с мертвым волосяным покровом. Остатки отмерших детских волос обеих категорий удерживаются в сильно измененных волосяных сумках, стенки которых образованы индифферентными клетками, располагающимися в 4—5 рядов. Каждому такому образованию сопутствуют две слабообразованных сальных железы и одна, по всей вероятности, сецернирующая потовая железа. На горизонтальных срезах детские волосы располагались таким образом, что на один первичный фолликул приходится два, реже один или три вторичных.

Вторая, или ювенильная, линька сивучей начинается в утробное время на голове эмбриона за 1—1,5 месяца до рождения. С момента рождения и, видимо, в продолжении 4—8 недель, когда начинается бурное выпадение ювенильного покрова, последний пребывает на стадии линьки. В это же время кожный покров постепенно принимает черты строения взрослых особей, для которых типичны толстая дерма и пятислойный эпидермис (Соколов, 1959). Редукция детского волосяного покрова у морских котиков заканчивается, видимо, позднее, чем у сивучей. В коже живота детеныша морского котика, добытого на Командорских о-вах 21 сентября 1962 г., детские волосы находились примерно на той же стадии, что и на голове эмбриона сивуча. Работами Д. О. Приселковой, Н. Р. Зориной и А. И. Судаковой (1953), Б. Ф. Шорт (1955), А. С. Фрезер (1954) было установлено, что у овец зачатки волосяных фолликулов образуются только в утробное время. Однако овцы некоторых пород рождаются с недоразвитыми вторичными фолликулами, реализация которых в шерстные волокна происходит только в послеутробное время (Бёрнс, 1953, Шинкель, 1955, Марголена, 1957 и др). В этой связи интересно заметить, что в процессе первой постэмбриональной линьки морских котиков резкое угущение волосяного покрова достигается образованием новых волосяных фолликулов по типу формирования их новых эмбриональных зачатков.

Известно (Диомидова, 1951), что в утробном развитии кожи типичных наземных млекопитающих выделяют четыре основных периода. Первый из них характеризуется процессами первичной дифференцировки эпидермальных клеток. Во второй период происходит образова-

ние зачатков волос и кожных желез. В третий и четвертый периоды совершаются основные процессы роста и развития фолликулов волос и их железистого аппарата. На основании собственных данных по изучению развития гистоструктуры кожи эмбрионов и новорожденных си-вучей и морских котиков мы выделяем следующие 8 основных стадий морфогенеза их кожных покровов:

1) образование эмбриональной закладки кожи и ее первичная дифференцировка;

2) образование вертикальной анизотрофии эпидермиса и зачатков фолликулов первичных волос и кожных желез;

3) развитие первичного провизорного кожного и волосяного покрова. На этой стадии заканчивается эмбриогенез кожи и ее дериватов у сухопутных млекопитающих. Однако, достигнув данной стадии развития, кожные покровы ушастых тюленей не идут по пути их окончательного формирования, а претерпевают ряд дополнительных изменений, приводящих к формированию новых структур. Эти изменения носят характер надставок (анаболии) к конечной стадии онтогенеза первичного покрова (терминология А. Н. Северцова, 1939);

4) эмбриональная смена первичного волосяного покрова, редукция эпидермиса;

5) в коже происходят основные формообразовательные процессы, связанные с развитием на основе первичных волос детского волосяного покрова;

6) начальные стадии смены детских волос, сопровождающиеся общей редукцией их корней и железистого аппарата (на этой стадии, выраженной в большей или меньшей степени у разных видов, завершается эмбриональное развитие кожи у ушастых тюленей);

7) смена детского волосяного покрова;

8) развитие на его основе третичного или взрослого кожного и волосяного покрова.

Явление рекапитуляции в эпидермальной ткани у сухопутных млекопитающих вследствие ранней автономизации эпидермиса и его производных наблюдаются чрезвычайно редко (Шмальгаузен, 1942; Румянцев, 1958). Способ эволюции кожных покровов млекопитающих не установлен.

Во время резких сдвигов климатических поясов на земле происходило или вымирание животных, или смещение их ареалов в том или ином направлении. При этом, несмотря на возможно сильные изменения климатических условий существования млекопитающих, постоянным оставалось одно — наземная среда обитания. Все историческое развитие сухопутных млекопитающих связано непосредственно с сушей.

Несколько по-иному протекало историческое развитие ластоногих. Исходя из современного воззрения на филогению этой группы животных, сухопутная среда обитания составила лишь определенный этап их эволюции. Все их дальнейшее развитие совершалось в полуводных условиях. Таким образом, мы видим, что для эволюции тюленей характерна смена сред обитания, что, по нашему мнению, в определенной степени нашло свое отражение в онтогенезе этих животных.

Как мы видим, эмбриональное развитие кожных покровов и их производных у ушастых тюленей чрезвычайно своеобразно. Основные переломные или критические моменты их морфогенеза, на наш взгляд, являются своего рода откликами тех исторических этапов, которые пришлось пережить этим тюленям.

Производное эктосоматического органа — кожа — является поистине мультифункциональным органом. Ее основная функция сводится к за-

щите внутренних органов от абиотических факторов среды. Водная и наземная среды по своим биологическим, физическим и химическим свойствам резко различаются. Думается, что в процессе приспособления гипотетических предков тюленей к жизни в воде происходили значительные изменения, а подчас революционное преобразование как в морфологии, так и в системе связей с новой средой в направлении, делающем пребывание животных в воде нормальным физиологическим явлением. Несомненно, что в морфофизиологии кожных покровов животных в этом случае должны были возникнуть новые комплексные структуры, соответствующие новому типу связей с внешней средой, а следовательно, и новому типу обмена веществ.

Полученные данные о развитии кожи ушастых тюленей позволяют в их позднем филогенезе выделить три больших исторических этапа — преамфибийного, берегового, или первичнополуводного, и современного, или вторичнополуводного (Белкин, 1961). В своих исследованиях мы исходили из современной точки зрения о происхождении ластоногих от древних наземных хищных млекопитающих. По всей вероятности, процесс адаптации древних тюленей к водной среде продолжался длительное время и включал в себя некоторую промежуточную форму. Такой промежуточной формой должны были быть предки тюленей, живущие на берегу водоемов и добывающие из них пищу. Мы можем предполагать, что в каждой из этих трех филетических этапов предки тюленей имели определенным образом устроенный кожный покров, который наилучшим образом соответствовал требованиям биотической среды. Но так как среда обитания гипотетических предков ластоногих из наземных условий со временем перешла в сублиторальную зону древних водоемов, а затем непосредственно в водоемы — в связи со сменой сред обитания, видимо, изменилось строение их наружных покровов. С большой долей вероятности можно утверждать, что развивавшийся в онтогенезе ушастых и настоящих тюленей первичный покров является не чем иным, как в определенной мере гистогенетической рекапитуляцией кожных покровов гипотетических предков. В таком случае, ювенильный кожный покров должен соответствовать следующему, береговому или амфибийному, этапу в эволюции тюленей. Сохранение этого покрова до наших дней — свидетельство идущего на наших глазах эволюционного процесса. Оставаясь действенным звеном в цепи морфогенетических процессов онтогенеза каждая очередная линька закладывает основы развития дифинитивной и взрослой структуры кожных покровов, приспособленных к современным конкретным условиям существования каждого конкретного вида.

Наличие эмбриональной линьки у тюленей и отсутствие ее у сухопутных животных позволяет поставить вопрос о ее приспособительном характере. Освоение предками тюленей новой, водной, среды сопровождалось, вероятно, коренной перестройкой их кожных покровов. У морских котиков этот процесс сопровождался угущением волосяного покрова. Все это позволяет нам эмбриональную и первую постэмбриональную смены волос у ушастых тюленей в отличие от сезонных линек млекопитающих квалифицировать как исторические линьки, которые носят идиоадаптивный характер. Последние сыграли видную роль в переходе ластоногих от наземного к полуводному образу жизни.

Таким образом, морфогенез кожных покровов тюленей может быть уподоблен цепи, каждое звено которой (анаболия) возникло как морфофизиологическое приспособление к изменившимся условиям среды. При этом развитие кожных покровов, приобретенных в отдаленные геологические времена, в определенной степени повторяется в эмбрио-

нальных стадиях. Кожные покровы современных тюленей являются заключительной надставкой к конечной стадии онтогенеза покровов ближайших амфибийных предков.

Эмбриогенез кожи и ее производных у ушастых тюленей имеет свои особенности и наличием целого ряда явлений существенным образом отличается от онтогенеза кожи у сухопутных животных. Нам он представляется в виде чрезвычайно сложного и противоречивого процесса, слагающегося из ряда последовательных генеративных и дегенеративных изменений в эпидермисе и собственно коже. В процессе этих изменений отторгается верхний роговой слой эпидермиса, а также происходит его общая редукция. Мы констатируем также неоднократные вспышки регенерационных способностей росткового слоя эпидермиса. Эти вспышки приурочиваются ко времени образования новых производных кожи и во время линьки первичного волосяного покрова сопровождаются отпадением апикальных слоев эпидермиса, являясь физиологическим и морфологическим его завершением. Кроме того, дважды происходит обновление и глубокая перестройка фолликулов волос, выражающаяся в образовании на их месте индифферентных образований — зародышей волос последующей генерации. После каждой такой перестройки, протекающей в процессе описываемых двух линек сивучей и морских котиков, эпидермис приобретает способность воспроизвести новый волосяной покров и железистый аппарат каждый раз с новыми качественными и количественными показателями.

Приведенные выше некоторые соображения по эволюции наружных покровов морских котиков и сивучей по способу надстройки заключительных стадий, очевидно, справедливы для всех представителей отряда ластоногих, у которых филетическое развитие кожных покровов осуществлялось, на наш взгляд, по модусу идиоадаптивной радиации.

ЛИТЕРАТУРА

- Аршавский И. А. Механизмы осуществления функций питания во внутриутробном периоде и в периоде новорожденности. (К проблеме адаптивности ранних этапов онтогенеза). «Журн. общ. биол». Т. 20, № 2, 1959.
- Белкин А. Н. Эмбриональная линька и смена зубов у морских котиков как адаптивные признаки. Тезисы III Всесоюзной научной конференции молодых ученых-биологов, посвященной 250-летию со дня рождения М. В. Ломоносова. М., 1961.
- Белкин А. Н. Об утробной линьке морских котиков. Сообщения Дальневосточного филиала АН СССР. Т. 17, 1962.
- Бочаров Ю. С. К вопросу об эмбриональном развитии кожи человека. В сб. «Проблемы современной эмбриологии». Л., 1956.
- Браун А. А. Слои соединительно-тканной части кожи и их номенклатура. ДАН СССР. Т. 46, № 2, 1945.
- Диомидова Н. А. Развитие кожи овец в эмбриональном периоде. Тр. ИМЖ АН СССР. Вып. 4, 1951.
- Кузнецов Б. А. Основы товароведения пушно-мехового сырья. Заготиздат, М., 1952.
- Никулин П. Г. Сивуч Охотского моря и его промысел. Изв. ТИНРО. Т. 10, 1937.
- Огнев С. И. Звери СССР и прилежащих стран. Т. 3. Гос. изд-во биол. и мед. лит-ры, М.-Л., 1935.
- Приселкова Д. О., Зорина Н. Р. и Судакова А. И. Возрастные структурные изменения кожи у мериносских ягнят в течение первого года послеэмбриональной жизни. «Вопросы ветерин. дерматологии». Т. 2, 1953.
- Румянцев А. В. Опыт исследования эволюции хрящевой и костной тканей. Изд. АН СССР, М., 1958.
- Северцов С. А. Морфологические закономерности эволюции. М.—Л., Изд. АН СССР, 1949.
- Соколов В. Е. Структура кожного покрова ластоногих. (Сообщение первое). Бюлл. Моск. об-ва испыт. природы, отд. биол., 6, 1959.

Фрейман С. Ю. Материалы по биологии чукотского моржа. Изв. ТИНРО. Т. 20, 1940.

Чапский К. К. Морские звери советской Арктики. М.—Л., изд. «Главсевморпуть», 1941.

Шмальгаузен И. И. Организм как единое в индивидуальном и историческом развитии. АН СССР, М., 1942.

DATA ON FETUS DEVELOPMENT OF SKIN AND HAIR COVER OF EARED SEALS (OTARIIDAE)

A. N. Belkin

SUMMARY

Fetuses of fur seals collected in the Sea of Japan and in Pacific Ocean (200), fetus of a sea lion in Bering Sea and patterns of skin of a newly born sea lion from the Kuril Islands were examined. Samples of skin for examination were taken from 11 sections of the fetus body. Microtomic cuts were 10—15 m. m. by thickness.

Moulting of fur seal fetuses is noted. It begins at the end of January or in February. Development of the hair cover of fetuses is divided into 7 stages called by the author stages of fetus moulting. It is noted that rate of moulting and, consequently, the development of fetus hair cover is somewhat higher for female fetuses in comparison with male ones.

Structure and pigmentation of primary hair are described.

The detailed description of histological structure of epidermis of fetuses taken from different sections of the body (skin, adipose tissue and distribution of blood vessels) is given in the article.

Primary hair cover of fetuses, structure of hair, its changes in the process of moulting and condition of root parts are examined in details.

The article reports some views on evolution of development of skin covers for eared seals.

Morphogenesis of skin covers of fur seals and sea lions is divided by the author into 8 main stages.