

Том LIV	<i>Известия Тихоокеанского научно-исследовательского института рыбного хозяйства и океанографии (ТИНРО)</i>	1964
Том LI	<i>Труды Всесоюзного научно-исследовательского института морского рыбного хозяйства и океанографии (ВНИРО)</i>	

599.745.1

## СРОКИ ПОЯВЛЕНИЯ ОКОСТЕНЕНИЙ В КОНЕЧНОСТЯХ МОРСКОГО КОТИКА (*Callorhinus ursinus* L.)

**В. Ф. Мужчинкин**

*КАМЧАТСКОЕ ОТДЕЛЕНИЕ ТИНРО*

Ушастые тюлени давно служат для авторов учебников и руководств примером группы менее специализированной, менее приспособленной к жизни в воде, чем настоящие тюлени («Основы палеонтологии», 1962). Однако именно морских львов и котиков можно часто наблюдать в открытом море в сотнях километров от ближайшего побережья.

Еще Хауэлл (1930) в своей сводке обращал внимание на противоположность принципов передвижения в воде представителей обеих групп ластоногих. Далее он писал о том, что у морских львов почти полностью ликвидированы отрицательные последствия малоэкономичного способа плавания посредством передних лап. Наконец, в последние годы различия между настоящими и ушастыми тюлениями дали повод предположить их двойственное происхождение (Мак Ларен, 1960).

В то же время в литературе очень мало сведений по онтогенезу конечностей ластоногих, характерному строению которых обязаны они своим названием. Часто данные, полученные при исследовании одного или нескольких видов, распространяются на всю группу. Относительно ушастых тюленей такие сведения вообще отсутствуют. Кроме того, эти звери интересны ярко выраженным половым диморфизмом и тем, что благодаря особенностям их размножения детеныш сразу после своего рождения должен обладать большой подвижностью на суше, чтобы выжить при громадной скученности зверя на гаремных лежбищах.

### МАТЕРИАЛ И МЕТОДИКА

Материалом для данной работы послужили рентгенограммы передних и задних лап 9 самцов и 8 самок морских котиков различного возраста, а также одного месячного и одного годовалого сивуча (*Eumetopias jubatus* S.).

Возраст животных определяли по клыкам верхней челюсти. Материал собирали при проведении исследовательских работ в Японском море в 1961 г. и на Командорских о-вах в 1962 г. Мы пользуемся случаем выразить глубокую благодарность рентгенологу петропавловской городской больницы М. Г. Ивановой за изготовление рентгенограмм.

## СРОКИ ПОЯВЛЕНИЯ ОКОСТЕНЕНИЙ В КОНЕЧНОСТЯХ

Рассмотрим последовательные стадии процесса возникновения и развития окостенений в конечностях самцов и самок котиков.

1. Уже среди мартовских, т. е. 8-, 9-месячных эмбрионов (самые ранние из доступных нам), самцы заметно крупнее самок. У самца (длина тела 43 см) окостенели диафизы всех длинных костей переднего лапа, кроме третьей фаланги 4-го пальца и второй и третьей фаланг 5-го пальца, и заднего лапа, кроме третьих фаланг 3, 4 и 5-го пальцев. Предплюсневые центры окостенения есть в пяточной и таранной костях.

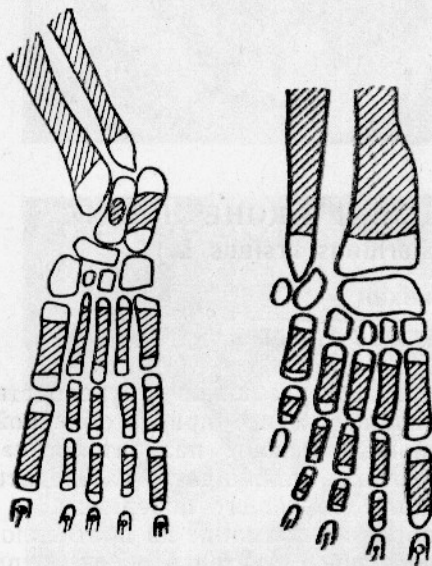


Рис. 1. Передний и задний правые лапы мартовского эмбриона морского котика. (По препарату, окрашенному ализарином). Кость заштрихована.

У одновозрастного эмбриона-самки (длина тела 40 см) процесс зашел дальше. Появился первый эпифизарный центр — проксимальный эпифиз плечевой кости. Из фаланг пальцев отсутствуют лишь последние фаланги мизинца кисти (рис. 1).

2. Апрельские эмбрионы (десятый месяц беременности). Самец (длина тела 53 см) приобрел когтевую фалангу 4-го пальца переднего лапа и оба эпифиза плечевой кости, когтевые фаланги 3, 4 и 5-го пальцев задней конечности, оба эпифиза большой берцовой и бедра.

Самка (длина тела 47 см) — проксимальный эпифиз лучевой, *radiale* и закладку *carpale* 4+5, оба эпифиза большой берцовой кости и бедра, закладку кубовидной кости.

3. Майский эмбрион-самец (11-й месяц беременности) имеет оба эпифиза лучевой кости, *radiale* и *intermedium*, все 4 карпальные кости, оба эпифиза первой и дис-

тальные второй и третьей метакарпальных костей, закладки проксимальных эпифизов основных фаланг первых двух пальцев. В его задней конечности появились закладки коленной чашечки, кубовидной, латеральной и медиальной клиновидных костей, дистальные эпифизы первых трех метатарзальных костей и проксимальные основных фаланг соответствующих пальцев.

4. Июньские эмбрионы (последний, 12-й, месяц беременности). У самца (1-ое июля) видны *ulnare*, *centrale* и начальные закладки добавочной кости и дистального эпифиза локтевой кости, дистальные эпифизы 4-й и 5-й метакарпальных костей, проксимальный эпифиз первой фаланги 4-го пальца и вторая фаланга мизинца. Кроме того, хорошо заметна *acetabulum* между краями лобковой и подвздошной костей, а также — все кости предплюсны, дистальные эпифизы метатарзальных костей и проксимальные — первых фаланг пальцев стопы (рис. 2).

Июньская самка (середина месяца) по сравнению с самцом не имеет лишь *centrale* и второй фаланги мизинца, а окостенения в *accessorius* и дистальном эпифизе локтевой кости у нее заметно крупнее, так же как и в дистальном эпифизе малой берцовой кости. В ее стопе, кроме имеющих у самца окостенений, различаются проксимальные эпифизы фаланг 2—5-го пальцев.

5. Новорожденный щенок-самец (длина тела 59 см), найденный в конце июня дохлым на лежбище, значительно отстает от предыдущего. Может быть это и было одной из причин его гибели. У него отсутствуют еще окостенения в эпифизах костей стопы и кисти (кроме дистальных эпифизов первых метатарзальной и метакарпальной костей и проксимальных эпифизов основных фаланг больших пальцев кисти и стопы), шпаге, добавочной кости, дистальном эпифизе локтевой кости, втором фаланге мизинца кисти, дистальном эпифизе малой берцовой кости и почти не различим центр окостенения в ладьевидной кости стопы.

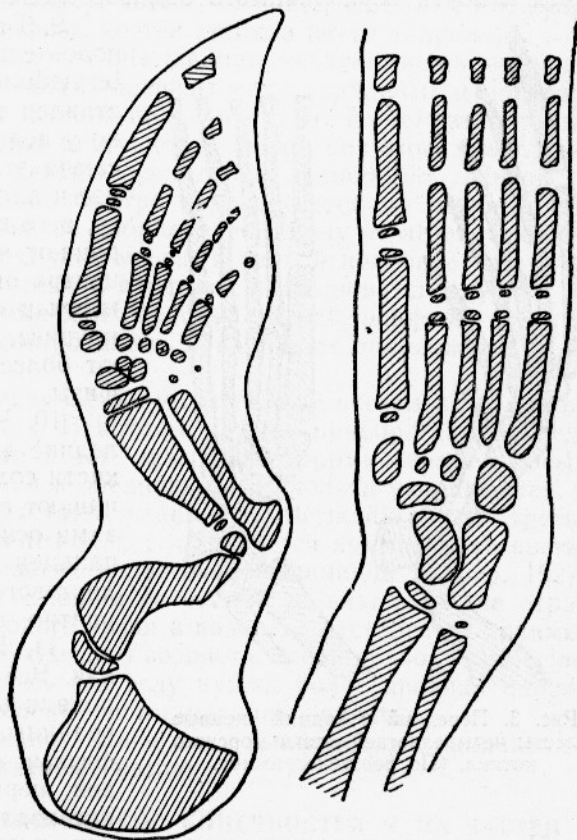


Рис. 2. Передний и задний правые лапы июньского эмбриона морского котика. (По рентгенограмме).

6. Щенок-самка на втором месяце жизни (18 августа). Отсутствуют лишь самостоятельные эпифизы когтевых фаланг кисти и стопы, которые не удалось обнаружить и у взрослых животных, а на передних лапах — третья фаланга мизинца и проксимальные эпифизы средних фаланг 4-го и 5-го пальцев. Слиты дистальные эпифизы с первыми метакарпальной и метатарзальной костями. Acetabulum отчетливо видна.

7. Щенки на третьем месяце жизни, линяющие и хорошо плавающие (21 сентября). У самца нет лишь окостенений последних двух фаланг мизинца и проксимального эпифиза средней фаланги 4-го пальца кисти. Границы между эпифизами и диафизами метакарпальных костей неразличимы. Элементы задней конечности полностью сформированы, но слита еще только первая метатарзальная кость со своим дистальным эпифизом.

Самка приобрела к этому времени последнюю фалангу мизинца кисти и ей недостает лишь проксимальных эпифизов средних фаланг

4-го и 5-го пальцев кисти. Однако в остальном состоянии скелета конечностей то же, что и у августовской самки. В это же время в запястьях обоих полов начинают смыкаться *radiale* и *intermedium*.

8. Двухлетки. На рентгенограмме переднего лапа самца этого возраста не просматриваются последние две фаланги мизинца. Началось окостенение эпифиза второй фаланги 4-го пальца кисти. *Radiale* полностью слито с *intermedium*. Эпифизы в передних и задних конечностях столь же самостоятельны, как и у трехмесячного щенка. Самка отличается лишь наличием центра окостенения во второй фаланге мизинца кисти и почти неразличимого обызвестления в его концевой фаланге.

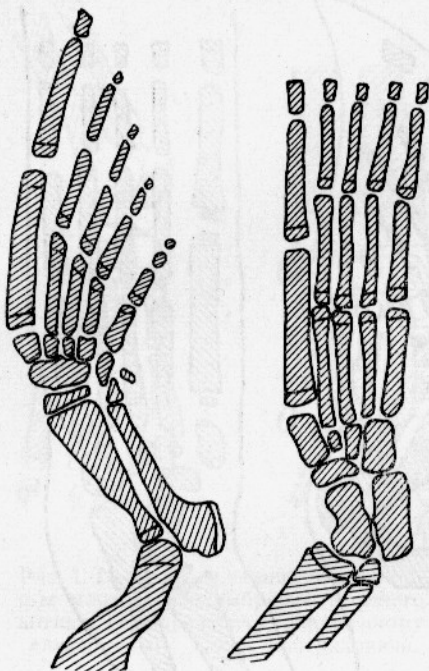


Рис. 3. Передний и задний правые лапы четырехлетней самки морского котика. (По рентгенограмме).

9. Трехлетки. *Centrale* у обоих полов слито с единым *radiale* — *intermedium*. Мизинец кисти представлен тремя фалангами, но только у первой из них есть эпифиз. У самца эти концевые фаланги крупнее и плотно прилегают друг к другу, в то время как у самки они сохраняют вид недавно появившегося центра окостенения. Длинные кости кисти и ступни самцов несколько крупнее, относительно толще и имеют более плотно прилегающие эпифизы.

10. Четырехлетняя самка. Последние две фаланги 5-го пальца кисти сохраняют прежний вид. Начинают сливаться со своими эпифизами основные фаланги 1-го и 2-го пальцев кисти. Ясно виден эпифиз локтевого бугра, появившийся, вероятно, пораздо раньше (рис. 3).

11. Взрослый восьмилетний сивуч. Все кости полностью сформировались, но везде еще четко видны границы между эпифизами и диафизами (кроме дистальных эпифизов первых метакарпальной и метатарзальной костей).

Наконец, для сравнения рассмотрим развитие окостенений в конечностях двух самцов других ушастых тюленей-сивучей.

12. Месячный сивученок. В этом возрасте все еще отсутствуют: эпифиз локтевой кости, *ulnare*, добавочная, *centrale*, 2-я и 3-я фаланги мизинца кисти. Среди пястных костей и фаланг пальцев имеют эпифизы лишь первая метакарпальная (оба эпифиза), вторая и третья метакарпальные (дистальные эпифизы) и первые фаланги первого и второго пальцев (проксимальные эпифизы). *Acetabulum* отсутствует. Нет также окостенений в эпифизах берцовых костей, ладьевидной и промежуточной клиновидной. Закладываются дистальные эпифизы всех метатарзальных костей и проксимальные эпифизы основных фаланг пальцев стопы.

13. Годовалый сивуч. Мизинец кисти по-прежнему состоит лишь из двух фаланг. Добавочная кость отсутствует, а *radiale*, *intermedium* и *centrale* еще разделены. Дистальный эпифиз первой метакарпальной кости слит с диафизом. Прочие эпифизы самостоятельны. *Acetabulum*

хорошо развита. В стопе представлены все элементы, но лишь в дистальном отделе первой метатарзальной кости начинается слияние эпифиза с диафизом.

В заключение надо отметить, что обнаружить самостоятельные эпифизы в когтевых фалангах конечностей обеих сивучей не удалось.

### ОБЩИЙ ХАРАКТЕР РАЗВИТИЯ КОНЕЧНОСТЕЙ

Таким образом, порядок появления окостенений в конечностях морского котика следующий. Сначала появляются диафизы длинных костей, пяточная и таранная (март), затем — *radiale*, *carpale* 4+5, кубовидная и проксимальные эпифизы костей стопы и кисти (апрель).

Позднее к ним присоединяются *intermedium*, остальные три карпальные кости, все клиновидные кости, эпифизы метакarpальных и метатарзальных костей и основных фаланг пальцев (май). К моменту рождения, который для большинства наступает в первой половине июля, закладываются недостающие центры предплюсны и запястья. Щенок с такими конечностями довольно быстро передвигается по лежбищу и может плыть некоторое время, но добровольно в воду не лезет. Сходить в море они начинают лишь спустя месяц, в первой половине августа. К этому времени кости запястья и предплюсны становятся крупнее и приобретают формы, типичные для взрослых зверей, эпифизы средних фаланг пальцев стопы сформировались и начинают закладываться те же эпифизы в кисти.

К концу сентября линяющие щенки уплывают на несколько километров от места своего рождения. Некоторые из них приобретают последние фаланги мизинца кисти и тем завершают формирование новых центров. Окостенения запястья и предплюсны несколько укрупняются.

К двум годам у котика срастаются *radiale* и *intermedium*, а на третьем году к ним прирастает *centrale*, т. е. образуется комплексная кость, характерная для всех ластоногих и наземных хищников (Вебер, 1927, Манзий, 1957). Задержка в слиянии ее частей, по-видимому, не отражается на подвижности молодого зверя в воде, где отсутствует архимедова нагрузка. Начиная с двухлетнего возраста, зверь проводит на суше все большую часть года. Здесь его телу нужна более прочная опора, которую обеспечивает завершение формирования запястья.

Одновременно идет смыкание эпифизов и диафизов, не оканчивающееся у самцов и к восьмилетнему возрасту.

### НЕРАВНОМЕРНОСТЬ РАЗВИТИЯ ПОЯСОВ КОНЕЧНОСТЕЙ И ИХ ЧАСТЕЙ

В своем развитии задние лапы котика значительно опережают передние. Таранная и пяточная кости закладываются по крайней мере на месяц раньше, чем первые окостенения в запястье. На последнем месяце эмбриональной жизни предплюсна представлена всеми составляющими, а в кисти еще отсутствуют элементы ее заднего края. К середине августа завершена закладка эпифизов в стопе. В переднем же лапе в это время лишь начинают закладываться эпифизы средних фаланг, а слияние *radiale*, *intermedium* и *centrale* завершается лишь на третьем году жизни.

Более быстрое развитие задних конечностей можно объяснить тем, что на них приходится большая нагрузка при передвижении зверя по суше. С другой стороны передние лапы служат ушастым тюленям основным органом передвижения в воде. И раннее окостенение их составляющих привело бы к замедлению роста и нарушению соотносительных размеров тела и передних лап, что неблагоприятно скажется на способности животного к плаванию.

Однако и в самих передних лапах различные участки развиваются неравномерно. Позднее всего (иногда уже после рождения) закладываются элементы заднего края кисти (дистальный эпифиз локтевой кости и добавочная) в особенности же последние две фаланги мизинца, которые часто появляются лишь к трехлетнему возрасту. Интересно, что сходные изменения происходят в лапах дельфинов, служащих им лишь эквивалентом, другим путем. Radiale обогоняет в росте ulnare благодаря возникновению дополнительных центров окостенения, а для 5-го пальца дельфинов постоянна гипофалангия, которая всегда сопутствует редукции пальца (Воккен, 1946). У котиков и сивучей, однако, одновременно с тенденцией к недоразвитию последних фаланг мизинца происходит укрупнение его пястной кости и первой фаланги.

Сравнивая ход процесса у самцов и самок, можно видеть, что у первых и закладка центров, и их смыкание происходит значительно позднее. Подобные же различия отмечены и для конечностей человека (Хансман, 1962). Объяснить их возникновение можно половым диморфизмом в размерах особей, который особенно ярок у морских котиков. Самцы, имеющие более крупные размеры, должны иметь более длительный период роста, чем самки.

### СРАВНЕНИЕ С ДРУГИМИ ВИДАМИ

Очевидно, что у сивучей, обладающих еще большими размерами (взрослый самец достигает веса в 800—1000 кг), период роста должен быть гораздо дольше, а развитие конечностей, следовательно, пойдет медленнее. И действительно, описанный выше сивученок-самец, спустя месяц после появления на свет, остается на уровне развития майского эмбриона-самца (10—11-й месяц беременности) морского котика. Даже у годовалого сивуча еще отсутствуют добавочная кость кисти и третья фаланга мизинца. Интересно, однако, что обилие хряща в конечностях не мешает недавно родившемуся сивученку довольно хорошо плавать и передвигаться по лежбищу.

В заключение сравним процесс развития окостенений в конечностях морского котика с тем же процессом у настоящих тюленей, описанным Г. Г. Воккеном (1961).

1. Бросается в глаза различное соотношение костей запястья у настоящих тюленей, у которых, как и у большинства других млекопитающих, ulnare служит опорой carpal 4+5, а последняя — четвертой и пятой пястными костям (Вебер, 1927, Манзий, 1957) и у котиков с сивучами. Значительное увеличение пятой пястной кости приводит у последних к тому, что ее опорой становится непосредственно ulnare, а carpal 4+5 приобретает опору в виде увеличившейся комплексной кости (radiale + intermedium + centrale) (см. рисунки). Образование комплексной кости и эта перестройка приводит к ограничению подвижности первых четырех пальцев и к одновременному увеличению подвижности утолщенного и укороченного пятого пальца. Задний край лапы приобретает большую подвижность, а животное — большую маневренность в воде.

2. Ни на одной из стадий не удалось обнаружить самостоятельные эпифизы когтевых фаланг, которые закладываются у настоящих тюленей в кисти в двухнедельном возрасте, а в стопе — к 2,5 месяцам. Проще всего их отсутствие связать с сопряженной редукцией когтей и когтевых фаланг (Воккен, 1946), но когти задних лап у морского котика хорошо развиты и функционируют. В то же время редукция эпифизов должна вызвать замедление роста концевых участков по сравнению с другими отделами кисти. При отсутствии сравнительного материала нельзя сказать что-либо определенное по этому вопросу.

3. Более позднюю закладку *acetabulum* у настоящих тюленей (к 2,5 месяцам) по сравнению с котиками, у которых она появляется к рождению или вскоре после него, нельзя связывать только с необходимостью более прочной опоры для задней конечности, так как у сивучей она появляется лишь между месячным и годовалым возрастом.

4. Результатом противоположных способов передвижения является то, что у настоящих тюленей скелет кисти опережает скелет стопы по темпам дифференцирования на всех этапах онтогенеза. Обратная картина наблюдается у котиков и сивучей.

Все эти предварительные данные позволяют сделать следующие выводы.

Первичные центры окостенения полностью представлены в конечностях котиков к моменту их рождения. Формирование новых очагов завершается к двухмесячному возрасту, но закладка последних фаланг мизинца может затягиваться до 2-3-летнего возраста, когда завершается и слияние *radiale* с *intermedium* и *centrale*.

По темпу дифференцирования у морских котиков стопа опережает кисть, а передний край кисти — задний.

Процесс окостенения идет медленнее в конечностях самцов морских котиков по сравнению с самками. Еще медленнее он проходит у сивучей.

У котиков и настоящих тюленей наблюдается обратное соотношение темпов дифференцирования скелета передних и задних конечностей.

Пятая пястная кость имеет у сивучей и морских котиков своей опорой *ulnare*, а не *carpale 4+5*, как у настоящих тюленей.

Самостоятельные эпифизы когтевых фаланг у котиков и сивучей обнаружить не удалось.

## ЛИТЕРАТУРА

Воккен Г. Г. Онтогенез костного скелета лапы черноморского дельфина. «Зоол. журн.», Т. 25, № 6, 1946.

Воккен Г. Г. Сроки закладки очагов окостенения и наступления синостозов у тюленя. Тезисы докладов 1-го Всесоюзного совещания по млекопитающим. М., 1961.

Манзиль С. Ф. О приспособительной перестройке запястья млекопитающих в процессе эволюции. «Зоол. журн.», Т. 36, № 1, 1957. «Основы палеонтологии. Млекопитающие» (редактор тома В. И. Громова), М., 1962.

Hansman C. H. Appearance and fusion of ossification centers in the human skeleton. American Journ. Roentgen, 88, № 3, 1962.

Howell A. «Aquatic mammals». Their adaptation to life in the water. 1930.

McLaren. «Are the Pinnipedia biphyletic?». System. Zoology. Vol. 9, № 1, 1960.

Weber M. «Die Säugetiere». Bd. I—II. Jena, 1927—1928.

## ON OSSIFICATIONS OF EXTREMITIES OF FUR SEALS

V. F. Muzhchinkin

### SUMMARY

It is noted that primary centers of ossification are fully represented in fur seal extremities by the time of their birth. Formation of new centers is completed by the age of two months, but laying of the last phalanges of the little toe can be lasted up to 2—3 years old when the fusion of *radiale*, *intermedium* and *centrale* is finished.

Differentiation of cluster bones is slower in comparison with foot bones.

The process of ossification in extremities is somewhat slower for males in comparison with females. The inverse ratio in relation to the rate differentiation of skeleton of front and hind extremities is observed for fur seals and real seals.

*Ulnare* and not *carpale 4+5* (which is characteristic for real seals) constitutes the ground of the fifth metacarpus bone for sea lions and fur seals.

Independent epiphysis of claw phalanges were not found for fur seals and sea lions.