

УДК 599.14

**ИЗМЕНЕНИЯ В СОСТОЯНИИ ГОНАД И ГИПОФИЗА САЙКИ,
BOREOGADUS SAIDA LEP., СВЯЗАННЫЕ СО СТАРЕНИЕМ**

О. Л. ХРИСТОФОРОВ

В последние годы появилось большое число работ, посвященных вопросам физиологии старения рыб. Описаны возрастные изменения в характере обмена веществ, которые раньше возникают у самцов, чем у самок (Шатуновский, 1963а, б, 1973; Богоявленская, Вельтищева, 1972; Кривобок, Токарева, 1972, Шевченко, 1972а), и снижение относительного количества самцов в старших возрастных группах, вплоть до полного их отсутствия (Бурдак, 1956; Константинов, Невинский, 1969; Tiewes, 1971; Шевченко, 1972а, б; Шепель 1972 и др.). Известно также общее повышение нормы естественной смертности в старших возрастных группах ряда видов рыб (Ricker, 1949; Бивертон, Холт, 1969; Засосов, 1970; Rikhter, 1972; Семенов, 1973 и др.).

В числе характерных проявлений процесса старения организма рыб часто отмечается ухудшение качества зрелых половых клеток, угасание и даже полное прекращение функции половых желез (Вебер, 1961; Кошелев, 1966; Тюльпанов, 1966; Добрусин, 1970; Шатуновский, 1973, и др.), сопровождающиеся нередко появлением фиброзов и кист в этих органах (Johnstone, 1915; Wiles, 1969). Цитологические проявления таких нарушений в гонадах недостаточно изучены. Почти нет данных и об изменении функционального состояния нейрогормональной регуляторной системы при старении рыб. Нам известны лишь работы Идлера и Трускотта (Idler, Truscott, 1963), где показана связь между нарушением гормонального метаболизма и посленерестовой гибелью у тихоокеанских лососей, Вудхеда и Салли (Woodhead, Sally, 1966), где описаны снижение и иногда полная потеря активности щитовидной железы по мере старения у гуппи *Lebistes reticulatus*, отражающие, очевидно, возрастное снижение тиреотропной активности гипофиза, и работа Чибана и Хонма (Chiba, Honma, 1973), где говорится о присутствии в гипофизе наиболее старых особей кувозка *Fugu niphobles* двух необычных типов железистых клеток. Можно указать еще на предположение Вилеса (Wiles, 1969) (пока не обоснованное фактическим материалом) о том, что главной причиной развития фиброза и формирования кист в гонадах исследованных им крупных особей трески *Gadus morhua* могло быть связанное со старением нарушение гормонального баланса. Необходимы дальнейшие исследования в области эндокринологии старения организма рыб.

В настоящей работе приведены данные, полученные при изучении гонад и гипофиза у особей сайки с нарушениями репродуктивной функции, что наблюдается главным образом у рыб старших возрастных групп.

Материал собран в восточных районах Баренцева моря в 1970 и 1972 гг. и в Двинском заливе Белого моря в 1972 г., где, как пока-

зали наши наблюдения, среди особей сайки с достаточно постоянной частотой встречаются рыбы со значительными нарушениями функции половых желез. У 109 экз. таких рыб определены масса тела, длина тела по Смитту, возраст, изучена морфология аномальных половых желез¹. Гонады и гипофизы 25 рыб изучены гистологически. Материал фиксировали в жидкости Буэна и в 4%-ном нейтральном формалине. Для окрашивания препаратов гонад и гипофиза применяли железный гематоксилин по Гейденгайну, азан по Гейденгайну, паральдегид-фуксин по Гомори-Габу и реактив Шиффа с контролем амлазой слюны.

Рис. 1. Нитевидные гонады во вскрытой полости тела сайки. Самка длиной 37,0 см. Возраст 7+ лет. Август 1972 г. Северное Новоземельское мелководье.



У большинства исследованных рыб (99 экз.) гонады имели вид парных прозрачных тонких нитевидных тяжей (рис. 1). Пол удалось определить визуально почти у всех особей. Соотношение полов в этой группе рыб оказалось близким к 1 : 1.

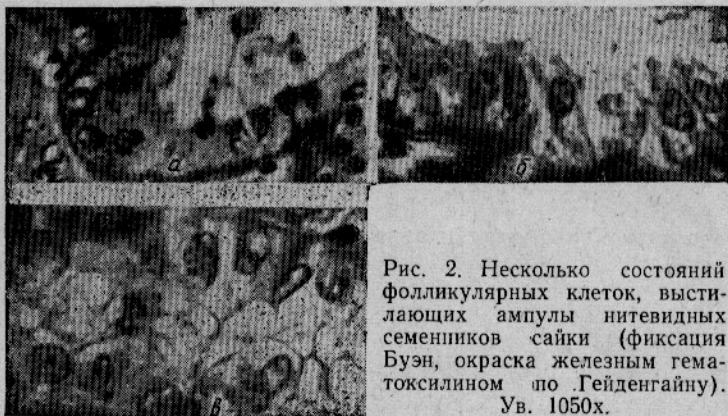

Рис. 2. Несколько состояний фолликулярных клеток, выстилающих ампулы нитевидных семенников сайки (фиксация Буэн, окраска железным гематоксилином по Гейденгайну). Ув. 1050х.

При микроскопическом изучении нитевидных семенников установлено, что половые клетки отсутствуют, 30—70% объема гонады составляет область хилуса. Стенки ампул выстланы клетками фолликулярного эпителия, причем форма и размеры клеток неодинаковы как в семенниках различных особей, так и в ампулах различных участков одной железы. У более молодых самцов обычен невысокий кубический эпителий с ядрами округлой формы. Во многих клетках наблюдаются картины пикнотической дегенерации ядра (рис. 2, а). В полости ампул встречаются остатки резорбирующихся сперматозоидов. В семенниках старших рыб стенки ампул обычно выстланы более высокими цилиндрическими клетками, лежащими иногда многорядно и занимающими весь или почти весь объем ампул (рис. 2, б, в; 3). Ядро цилиндрических клеток овальное, часто смещено в базальное положение. Цитоплазма

¹ В январе 1974 г. в Яндовой губе Двинского залива Белого моря нами отмечено еще 26 экз. сайки с аномальными гонадами. Данные о них не включены в работу.

некоторых клеток вакуолизирована; встречаются митозы. Очевидно, после нарушения функции половых желез закономерно продолжается пролиферация клеток фолликулярного эпителия. Это явление напоминает разрастание клеток фолликулярного эпителия, описанное С. И. Кулаевым (1939) в семенниках плотвы *Rutilus rutilus* после нереста. У плотвы временное разрастание эпителиальных клеток, выселяющихся из стенок ампул и активно фагоцитирующих остаточные сперматозоиды, сменяется массовым размножением сперматогоний. Подобное возвращение нитевидных семенников сайки к нормальному половому циклу представляется нам невозможным, на что указывают как отсутствие дифференцированных половых клеток в генеративной части аномальных семенников, так и встречаемость особей с таким состоянием половых желез в пробах, взятых в различные сезоны года.

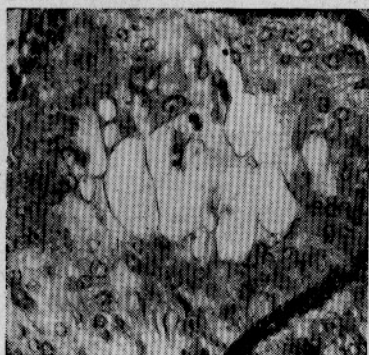

Рис. 3. Участок нитевидного семенника сайки. Стенки ампулы выстланы несколькими рядами фолликулярных клеток. Экземпляр длиной 28,7 см. Возраст 6+ лет. Сентябрь 1972 г. Северное Новоземельское мелководье (фиксация Буэн, окраска железным гематоксилином по Гейденгайну). Ув. 400х.

Для цитологической картины нитевидных яичников сайки также характерно отсутствие дифференцированных половых клеток. Эпителий яйценосных пластинок образует плотную складчатую ткань, пронизанную сетью кровеносных сосудов (рис. 4). В полости гонад встречаются остатки резорбирующихся овоцитов (рис. 5). В некоторых нитевидных яичниках наблюдали некроз клеток эпителия.

Кроме рыб с нитевидными гонадами исследовано десять особей сайки, у которых аномалии половых желез носили иной характер.

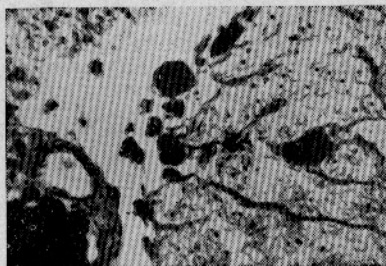


Рис. 4. Участок нитевидного яичника сайки. Клетки яйценосных пластинок образуют складчатую ткань. Дифференцированные половые клетки отсутствуют. Экземпляр длиной 28 см. Возраст 6 лет. Июль 1970 г. Северное Новоземельское мелководье (фиксация Буэн, окраска железным гематоксилином по Гейденгайну). Ув. 400х.

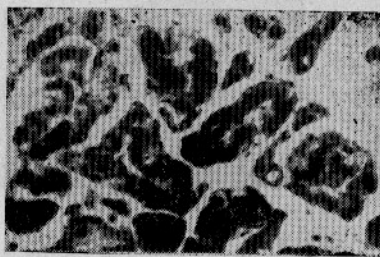


Рис. 5. Участок аномального яичника сайки. Атретические тела. Нормальные овоциты и овогонии отсутствуют. Экземпляр длиной 26,1 см. Возраст 6+ лет. Август 1972 г. Северное Новоземельское мелководье (фиксация Буэн, окраска железным гематоксилином по Гейденгайну). Ув. 350х.

Так, у одной из рыб ткань яичников была рыхлой, визуально различались единичные белые резорбирующиеся икринки. Иногда внешние признаки нарушения сводились к значительному уменьшению размеров

одной или обеих гонад (рис. 6, а, б). Цитологические картины оказались весьма разнообразными. В одном случае в яичнике наблюдался некроз (но не типичная атрезия) овоцитов фазы заверченного трофоплазматического роста и отсутствовали как овоциты резервного фонда, так и овогонии (рис. 7); в другом — одна половина яичника была нитевидной, вторая содержала, на первый взгляд, нормальный комплекс овоцитов. Лишь необычное распределение ядрышек и выявленное гистохимически наличие большого количества гранул гликогена в ядре, цитоплазме и фолликулярных клетках овоцитов фазы интенсивного трофоплазматического роста указывали на нарушение развития этих овоцитов. Еще у одной самки в сильно уменьшенных половых железах обнаружены яйценосные пластинки, большие полости в которых свидетельствуют, очевидно, о том, что когда-то на этих местах находились крупные овоциты (рис. 8 а). Комплекс половых клеток представлен овоцитами периода пресинаптенного покоя и различных фаз синаптенного пути, причем гипертрофия ядрышек и необычное распределение хромосом указывают на аномальное состояние этих клеток (рис. 8, б).

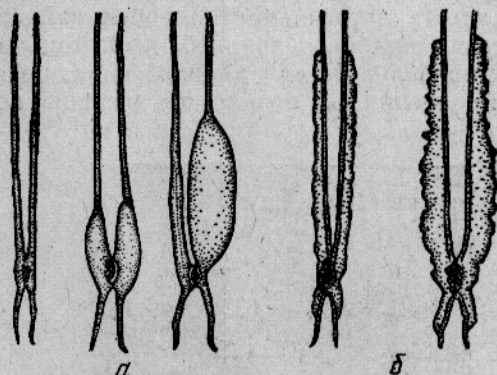


Рис. 6. Различные формы аномальных гонад сайки:
а — яичники; б — семенники.

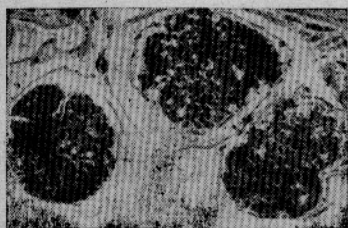

Рис. 7. Участок аномального яичника сайки. Тотальный некроз овоцитов фазы заверченного трофоплазматического роста. Отсутствуют овоциты резервного фонда и овогонии. Экземпляр длиной 28,5 см. Возраст 6 лет. Июль 1970 г. Северное Новоземельское мелководье (фиксация Буэн, окраска железным гематоксилином по Гейденгайну). Ув. 50х.

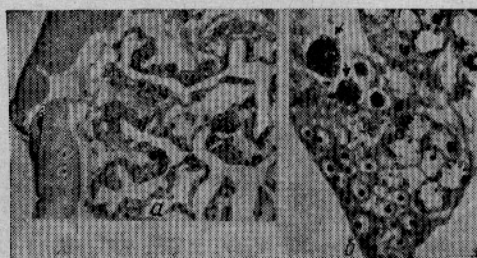

Рис. 8. Участок аномального яичника сайки:
а — полости в яйценосных пластинках. Комплекс половых клеток представлен овоцитами периода пресинаптенного покоя и различных фаз синаптенного пути; б — необычные крупные «клубки» хроматина в отдельных клетках. Экземпляр длиной 31 см. Возраст 7 лет. Июнь 1970 г. Северное Новоземельское мелководье (фиксация Буэн, окраска железным гематоксилином по Гейденгайну). Ув. а — 70х; б — 520х.

Особенно отличаются от остальных случаев нарушений яичники двух рыб, где наряду с присутствием единичных нормально развивающихся крупных овоцитов и овоцитов на различных этапах процесса резорбции наблюдается новая волна гаметогенеза (рис. 9 и 10).

Оценивая физиологическую природу весьма разнообразных по своим проявлениям нарушений функции половых желез сайки, мы заметили ряд общих признаков, сближающих большую часть этих нарушений. Так, присутствие во многих аномальных семенниках и яичниках следов

их зрелого состояния в прошлом свидетельствует о вторичном характере нарушений. Дегенерация всего комплекса половых клеток в гонадах (исключение составляют два последних описанных яичника) указывает на необратимость процесса, на его отличие от хорошо известных временных нарушений полового цикла (Фалеева, 1965). Повышенная частота встречаемости особей сайки с аномальным состоянием гонад среди наиболее крупных рыб (см. таблицу), размеры которых близки к предельным для данного вида, позволяют рассматривать отмеченные нарушения как возрастное угасание половой функции.

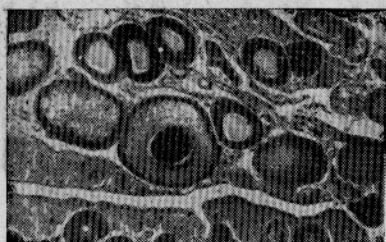


Рис. 9. Участок аномального яичника сайки. Единичные овоциты содержащие желток, редкие овоциты различных ступеней периода протоплазматического роста, резорбирующиеся овоциты. Многочисленные «гнезда» овогоний и овоцитов периода синаптенного пути — новая волна гаметогенеза. Экземпляр длиной 23,4 см. Возраст 4+ лет. Август 1972 г. Северное Новоземельское мелководье. Фиксация Буэн, окраска железным гематоксилином по Гейденгайну. Ув. 50х.

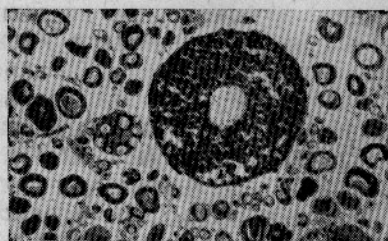

Рис. 10. Участок аномального яичника сайки. Единичный крупный наполненный желтком овоцит среди многочисленных овоцитов периода протоплазматического роста. Экземпляр длиной 29 см. Возраст 5+ лет. Ноябрь 1970 г. Район о-ва Колгуев (фиксация Буэн, окраска железным гематоксилином по Гейденгайну). Ув. 50х.

Показательна и структура отолитов у рыб с нефункционирующими гонадами. Отчетливо выделяются типичные для сайки мальковое кольцо, широкие кольца периода интенсивного роста, узкие кольца зрелого периода жизни, но далее после 5—7-летнего кольца идут частые слабо-выраженные кольца или просто широкая опаковая зона.

Частота встречаемости особей с регрессирующими гонадами в различных размерных группах сайки

Размерная группа, см	Материал			
	июнь—июль 1970 г., Новоземельское мелководье	август—сентябрь 1972 г., Новоземельское мелководье	ноябрь 1970 г. район о-ва Колгуев	январь 1972 г., Двинский залив Белого моря
18—37	0,8% (N=460)	0,9% (N=2653)	0,8% (N=471)	0,3% (N=283)
22—37	3,4% (N=94)	1,5% (N=315)	3,2% (N=237)	1 экз. (N=199)
27—37	71,0% (N=33)	48,0% (N=47)	14,3% (N=35)	0 (N=5)

Примечание. N—количество рыб в пробах.

Симптомами начальных этапов нарушения полового цикла у сайки при старении являются, вероятно, резкое снижение плодовитости у самок в возрасте старше 4 лет, известное по работам С. К. Клумова

(1937, 1949), а также повышенное количество остаточной икры, которое мы часто встречали в яичниках крупных особей сайки. У большинства самок сайки деятельность яичников прекращается в возрасте 5—7 лет, однако отдельные рыбы в наших пробах имели нормально функционирующие яичники даже по достижении 9-летнего возраста при длине тела до 37 см. С другой стороны, встретилось несколько экземпляров сайки размером 18—19 см в возрасте 3+ лет, имевших сильно уменьшенные гонады со значительным количеством атретической икры.

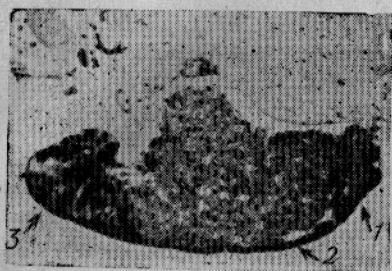


Рис. 11. Сагиттальный срез через гипофиз стерильной сайки. Соотношение размеров долей нормальное:

1 — проаденогипофиз, 2 — мезоаденогипофиз; 3 — метааденогипофиз. Экземпляр длиной 26,6 см. Возраст 5+. Август 1972 г. Северное Новоземельское мелководье (фиксация Буэн, окраска паральдегид-фуксин по Гомори—Габу+азокармин). Ув. 19х.

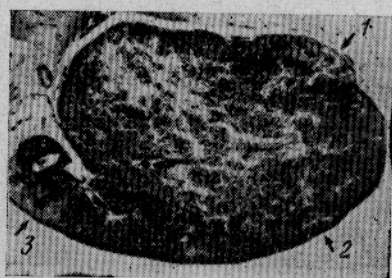

Рис. 12. Сагиттальный срез через гипофиз стерильной сайки. Гипофиз увеличен за счет разрастания железистой паренхимы мезоаденогипофиза. Обозначения те же, что и на рис. 10. Экземпляр длиной 36,0 см. Возраст 7+ лет. Сентябрь 1972 г. Северное Новоземельское мелководье (фиксация Буэн, окраска — паральдегид-фуксин по Гомори—Габу+азокармин). Ув. 19х.

Самцы сайки стареют, очевидно, раньше, чем самки. Согласно данным Л. И. Шепеля (1972), у сайки Карского моря относительное количество самцов падает почти до нуля уже в размерных группах свыше 22 см, а в Баренцевом море предельный размер самцов составляет около 32 см при возрасте 6 лет. В нашем материале размеры самцов сайки с нормально функционирующими половыми железами не превышали 28,2 см при возрасте 6 лет, а размеры особей с нитевидными семенниками достигали 32,2 см при возрасте 7+ лет.

Найдены существенные различия в состоянии гипофиза, главным образом мезоаденогипофиза, у особей сайки с нормальной и нарушенной функцией половых желез. Железистая паренхима этого отдела у рыб с нефункционирующими гонадами на протяжении всего года, как правило, отличается большей компактностью структуры; клетки ее не проявляют заметных признаков циклического изменения активности. Характерно повышенное количество митозов, среди которых встречаются аномальные трехполюсные митозы. Увеличение размеров гипофиза, известное для представителей различных классов позвоночных животных при естественном и экспериментальном выключении функции половых желез (Tandler, Gross, 1908; Herschberg, Creif, 1956; Lloyd, 1964; Монастырская, 1964; Киришенблат, 1973; Федоров, 1973* и др.), слабо выражено у стерильных экземпляров сайки длиной до 28 см (рис. 11), но у более крупных особей гипофиз достигает очень больших размеров за счет разрастания ткани мезоаденогипофиза, прикрывая собой всю гипоталамическую область (рис. 12). У нескольких рыб количество ней-

* Федоров К. Е., 1973 (неопубликованные данные о *Reinhardtius hippoglossoides* (Walbaum) из личного сообщения).

росекреторного АФ положительного материала в проксимальной части нейрогипофиза было заметно снижено, что, возможно, близко по своей природе к явлению посткастрационного опустошения нейрогипофиза у высших позвоночных, описанному, в частности, в работах Матсуи и Энгельгарда (Matsui, Engelhardt, 1959), Паскуалино и Рагонези (Pasqualino, Ragonese, 1960).

Наиболее четкие изменения в связи с прекращением репродуктивной функции гонад отмечены в одном из четырех типов клеток мезоаденогипофиза сайки, а именно в базофильных клетках, лежащих разбросанно преимущественно в вентральной и вентрокаудальной зонах этого отдела.

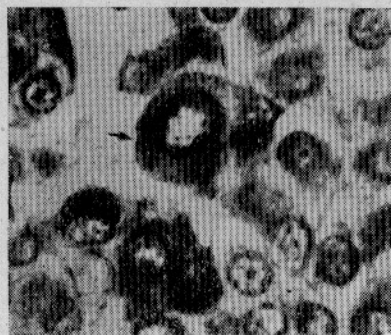

Рис. 13. Типичная гонадотропная клетка в гипофизе самки сайки III стадии зрелости. Экземпляр длиной 22,5 см. Возраст 4+ лет. Ноябрь 1970 г. Район о-ва Колгуев (фиксация Буэн, окраска азан по Гейденгайну). Ув. 1050х.

Базофилы этой категории (базофилы первого типа), содержащие большое количество АФ и PAS положительных гранул в цитоплазме, впервые выявляются у близких к достижению половой зрелости рыб и испытывают изменения функционального состояния в течение годового цикла развития гонад у половозрелых рыб. У молодых половозрелых рыб они имеют овальную или неправильную форму, размеры 8—13 мкм, округлое ядро диаметром 4,9—6,6 мкм, лежащее в центре клетки (рис. 13). После участия в одном-двух нерестах в гипофизе сайки, наряду с типичными клетками появляются очень крупные (размером 20—30 мкм, иногда до 42 мкм) полиморфноядерные базофилы, количество которых возрастает при дальнейшей жизни рыбы. Эти гигантские клетки имеют неправильную форму; ядро их овальное или чаще фасолевидной формы, занимающее, как правило, периферическое положение в клетке, имеет диаметр 17,1—26,6 мкм по большой оси и 9,5—13,3 мкм по малой оси. Ядрышко очень крупное округлой, овальной или палочковидной формы. В цитоплазме полиморфноядерных базофилов иногда присутствуют одна-две крупные вакуоли, содержащие гиалиновую субстанцию.

В гипофизе стерильных рыб такие крупные клетки (рис. 14, а, б, в, г) значительно более многочисленны, чем у половозрелых особей, цитоплазма их чаще вакуолизирована и, что особенно характерно, все базофильные клетки первого типа частично или полностью дегранулированы, цитоплазма их не дает реакции или дает слабую реакцию при окрашивании АВ, АФ или PAS. По многим признакам полиморфноядерные, вакуолизированные и в различной степени дегранулированные клетки гипофиза сайки близки к так называемым «клеткам кастрации», видоизмененным гонадотропным клеткам, описанным у представителей различных классов позвоночных животных (Atz, 1953; Sokol, 1955; Pickford, Atz, 1957; Павлова, 1958; Purves et al., 1961; Robertson, Wexler, 1962; Shreibman, 1964; Lehri, 1966; McBride, Overbecke, 1969; Алешин, 1971; Федоров, 1971; Мануилова, 1972 и др.), хотя классические «перстневидные клетки» у сайки редки. В гипофизах тех стерильных рыб, где отмечены трехполюсные митозы, встречаются крупные слабобазофильные клетки с двумя-тремя крупными ядрышками, а иногда и с двумя ядрами.

Менее выражены изменения других трех типов клеток мезоаденогипофиза сайки в связи с дегенерацией половых желез.

Базофилы второго типа, локализованные группами полисадно вдоль корней нейрогипофиза, преимущественно по периферии мезоаденогипо-

физа, близки по своему состоянию и размерам у рыб с нормальными и аномальными гонадами, имеющих не особенно крупные размеры (22—25 см), но они дегранулированы и сжаты в гипофизе наиболее

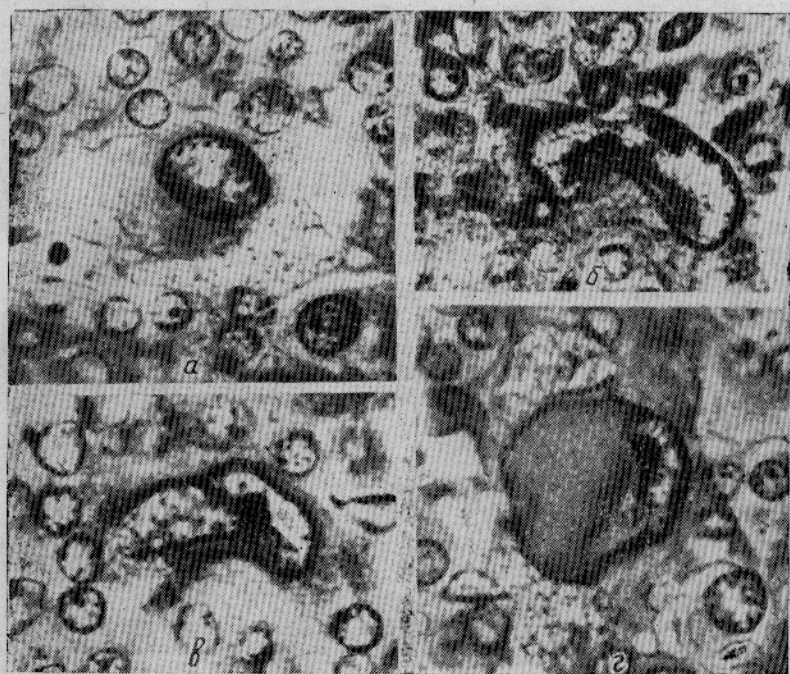


Рис. 14. Гигантские гиперплазированные дегранулированные полиморфноядерные клетки мезоаденогипофиза стерильной сайки (базофилы первого типа) (фиксация Буэн, окраска:

а, б, в — азан по Гейденгайну; г — паральдегид-фуксин по Гомори—Габу+азокармин). Ув. 1050к.

старых особей сайки, независимо от состояния их половых желез. Клетки имеют удлинённую, часто каплевидную форму и округлое или слегка овальное ядро, смещённое к апикальному полюсу (рис. 15). Высота их 17,1—24,7 мкм, ширина 8,5—9,5 мкм, диаметр ядра 5,7—8,5 мкм. Похожие, но меньшего размера клетки (высота 9,5—13,3 мкм, ширина 4,7—7,6 мкм, диаметр ядра 3,8—7,6 мкм) найдены в гипофизе неполовозрелых особей сайки длиной 6—8 см с гонадами, состояние которых соответствует I стадии зрелости.

Хромофобные клетки, мелкие, угловатые, с малым количеством цитоплазмы и округлым ядром диаметром 4,5—6,5 мкм, присутствуют в гипофизе рыб с нормальными гонадами, но более многочисленны у крупных стерильных особей сайки. Хромофобы не имеют узкой локализации, они встречаются по всему мезоаденогипофизу и являются, вероятно (McBride, Overbeeke, 1969), результатом дезинтеграций разнородных

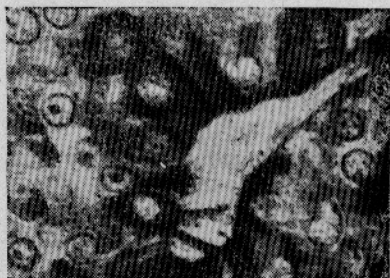

Рис. 15. Положительные базофилы второго типа в гипофизе стерильной сайки (фиксация Буэн, окраска паральдегид-фуксин по Гомори—Габу+азокармин).

Ув. 1050х.

дезинтеграций разнородных

Ацидофильные клетки, лежащие поляризованно вдоль корней нейрогипофиза, преимущественно в центральных участках мезоаденогипофиза, не обнаруживают закономерной связи с состоянием гонад и размерами рыбы. Количество и размеры этих овальных, слегка вытянутых клеток, а также содержание гранул в их цитоплазме сильно варьируют у отдельных особей сайки как половозрелых, так и стерильных. Высота ацидофилов 9,5—13,3 мкм, ширина 6,65—13,3 мкм. Округлое ядро находится в центре или сдвинуто к одному из полюсов клетки. Его диаметр 5,7—6,7 мкм.

ЗАКЛЮЧЕНИЕ

Вопрос о механизме угасания репродуктивной функции у рыб в процессе старения достаточно сложен. В настоящее время очевидна несостоятельность существовавших ранее представлений об истощении с возрастом возможностей половых желез. Как и для высших позвоночных животных, для ряда рыб, в частности для балтийской трески (Широкова, 1971), показано, что потенциальная плодовитость превышает в несколько раз видовую плодовитость. Исключение составляют лишь первично-моноциклические виды. Ряд исследователей склоняется сейчас к мнению, что ведущая роль в возрастном патогенезе воспроизводительной системы принадлежит нарушениям нейроэндокринного регуляторного механизма. Так, согласно гипотезе Дильмана (1972), в онтогенезе снижается чувствительность гипоталамуса к регулирующему действию гормонов, что ведет к компенсаторному повышению секреторной активности эндокринных желез с возрастом. Когда чувствительность гипоталамуса снижается за пределы возможностей компенсаторной реакции, происходит разрыв механизма обратной связи и развивается непрерывная гиперстимуляция эндокринных желез. При этом в кровь начинают поступать полупродукты гормонов и гормоны с измененными свойствами, искаженное действие которых на органы, в частности репродуктивные органы, вызывает нарушение их функции, а затем атрофию. Имеются многочисленные фактические данные, подтверждающие возрастание в онтогенезе и особенно после старческого прекращения функции гонад содержания в крови гонадотропного, соматотропного и стероидных гормонов у млекопитающих. При этом в гипофизе у них возрастают количество и размеры гонадотропных клеток, в цитоплазме их появляются вакуоли, увеличивается число хромофобных клеток (Гацко, 1969), т. е. наблюдается процесс, напоминающий изменения после кастрации.

Мы полагаем, что и в гипофизе сайки гигантские гонадотропы представляют собой клетки в высокоактивном состоянии, выходящем за границы нормального секреторного цикла. Дегрануляция цитоплазмы, появление многочисленных мелких хромофобных клеток, очевидно, являются следствием истощения клеточных элементов в результате затяжной гиперактивности.

Пока нет прямых данных, подтверждающих усиление секреции гонадотропного или других гормонов в организме рыб при старении. Если такой процесс происходит, то общей причиной таких явлений, как хромосомные нарушения, наблюдавшиеся нами в овоцитах синаптенного пути в анэмальных яичниках некоторых особей сайки, пролиферация клеток внутри ампул нитевидных семенников, повышение митотической активности в аденогипофизе стерильных рыб, появление здесь трехполюсных митозов, двухъядерных клеток и клеток с несколькими ядрышками, могло быть нарушение гормонального баланса. Известно, что повышенное количество гормона роста способно стимулировать деление и рост клеток любой ткани (Бардик, 1968), а избыток эстрагенов может не только стимулировать размножение клеток, но и вызывать появ-

ление хромосомных aberrаций, многополюсных митозов, образование синцитиев (Елифанова, 1965).

Представляет интерес дальнейшее изучение особенностей гормональной регуляции полового цикла у рыб на завершающем этапе их онтогенеза. Сайка является удобным объектом для такой работы как благодаря своей высокой численности, так и потому, что в популяции ее достаточно часто встречаются крупные особи с регрессирующими половыми железами.

СПИСОК ИСПОЛЬЗОВАННОЙ ЛИТЕРАТУРЫ

- Алешин Б. В. Гистофизиология гипоталамо-гипофизарной системы. М., «Медицина», 1971. 440 с.
- Бардик Ю. В. Влияние соматотропного гормона на пролиферативную активность эпителия пищевода крыс. Тезисы докладов конференции молодых ученых по проблеме биологии развития. М., 1968, с. 36.
- Бивертон Р., Холт С. Динамика численности промысловых рыб. М., «Пищевая промышленность», 1969. 246 с.
- Богоявленская М. П., Вельтищева И. Ф. Некоторые данные о возрастных изменениях в жировом и углеводном обмене трески Балтийского моря.—«Труды ВНИРО», 1972, т. 85, с. 56—62.
- Бурдак В. Д. Рост, половое созревание и особенности состава стада черноморского мерланга (*Odontogadus merlangus euxinus* (Nordmann)).—«ДАН СССР», 1956, т. 109, № 3, с. 642—645.
- Вебер Д. Г. О размножении налима в Сязозере.—«Сборник трудов Сязозерской комплексной экспедиции, 1961, т. 2, с. 140—146.
- Гацко Г. Г. Эндокринная система при старении. Минск, «Наука», 1969. 100 с.
- Дильман В. М. Почему наступает смерть. Л., «Медицина», 1972. 158 с.
- Добрусин М. С. Некоторые особенности сперматогенеза балтийской трески.—«Труды молодых ученых ВНИРО», 1970, вып. 4, с. 77—81.
- Епифанова О. И. Закономерности размножения клеток при действии эстрогенов. Автореферат диссертации на соискание ученой степени д-ра биол. наук. М., 1964, (АН СССР, ИМЖ им. А. Н. Северцева). 15 с.
- Засосов А. В. Теоретические основы рыболовства. М., «Пищевая промышленность», 1970. 291 с.
- Киршенблат Я. Д. Сравнительная эндокринология яичников. М., «Наука», 1973. 175 с.
- Клумов С. К. Сайка и ее значение для некоторых жизненных процессов Арктики.—«Известия АН СССР. Серия биол.», 1937, № 1, с. 175—195.
- Клумов С. К. Сайка.—В кн.: Промысловые рыбы СССР. М., 1949, с. 519—521.
- Константинов К. Т., Невинский М. М. Соотношение полов у атлантической трески.—«Вопросы ихтиологии», М., 1969, т. 9, вып. 4 (57), с. 758—760.
- Кощелев Б. В. Некоторые особенности половых циклов у рыб с синхронным и асинхронным ростом овоцитов в водоемах различных широт.—В кн.: Закономерности динамики численности рыб Белого моря и его бассейна. М., 1966, с. 79—90.
- Кривобок М. Н., Токарева Г. И. Динамика веса тела и отдельных органов балтийской трески при созревании половых органов.—«Труды ВНИРО», 1972, т. 85, с. 46—55.
- Кулаев С. И. Годовой цикл и шкала зрелости семенников половозрелой плотвы *Rutilus rutilus* (Linne).—«Записки Болшевской биостанции», 1939, вып. 11, с. 3—38.
- Мануилова И. А. Нейроэндокринные изменения при выключении функции яичников. М., «Медицина», 1972. 175 с.
- Монастырская Б. И. Некоторые вопросы функциональной морфологии аденогипофиза.—В кн.: Возрастная и функциональная морфология эндокринной системы. Л., 1964, с. 5—37.
- Павлова Е. Б. Гистохимическое изучение передней доли гипофиза в связи с ее гормональными свойствами.—«Проблемы эндокринологии и гормонотерапии», 1958, т. 4, № 1, с. 13—20.
- Семененко Л. И. Некоторые вопросы динамики численности и естественного воспроизводства ямской популяции наваги *Eleginus gracialis* (Tilesius) Охотского моря.—«Вопросы ихтиологии», 1973, т. 13, вып. 6 (83), с. 1047—1055.
- Тараканов Е. И. Нейросекретия в норме и патологии. М., «Медицина», 1968. 218 с.
- Тюльпанов М. А. Налим Обь-Иртышского бассейна. Автореферат диссертации на соискание ученой степени канд. биол. наук. Томск, 1966. 20 с.
- Фалеева Т. И. Анализ атрезии овоцитов у рыб в связи с адаптивным значением этого явления.—«Вопросы ихтиологии», 1965, т. 5, вып. 3 (36), с. 455—470.

- Федоров К. Е. Типы секреторных клеток гипофиза и анализ состояния гонадотропов в связи с уточнением характера икрOMETания у черного палтуса *Reinhardtius hippoglossoides* (Walbaum). — «Архив анатомии, гистологии и эмбриологии», 1971, т. 61, № 10, с. 98—107.
- Шатуновский М. И. Динамика жирности и обводненности мяса и гонад балтийской речной камбалы (*Pleuronectes flesus* Linne) и ее связь с особенностями созревания гонад. — «Вопросы ихтиологии», 1963а, т. 3, вып. 4 (29), с. 653—667.
- Шатуновский М. И. Некоторые особенности жирового и водного обмена у речной камбалы Кандалакского залива Белого моря. — «Зоологический журнал», 1963б, т. 42, вып. 6, с. 870—876.
- Шатуновский М. И. Роль исследований обмена веществ в решении некоторых вопросов динамики численности рыб. — В кн.: Экологическая физиология рыб. М., 1973, с. 14—16.
- Шевченко В. В. Динамика содержания сухого обезжиренного остатка и жира в тушке и органах североморской пикши *Melanogrammus aeglefinus* (Linne) в процессе роста и созревания гонад. — «Вопросы ихтиологии», 1972а, т. 12, вып. 5 (76), с. 908—916.
- Шевченко В. В. Соотношение полов в популяции североморской пикши. — «Рыбное хозяйство», 1972б, № 7, с. 22—24.
- Шепель Л. И. Биология и промысел сайки Баренцева моря. Диссертация на соискание ученой степени канд. биол. наук. Калининград, 1972. 125 с.
- Широкова М. Я. Особенности раннего овогенеза балтийской трески. — «Труды АтлантНИРО», 1971, вып. 35, с. 114—123.
- Atz, E. H. Experimental differentiation of basophil cell types in the transitional lobe of the pituitary of a teleost fish, *Astyanax mexicanus*. Bull. Bingham Oceanogr. Coll. 1953, 14: 94—116.
- Chiba Akira, Y. Honma Identification of the cells in the adenohypophysis of the puffer, *Fugu niphobles* (Jordan et Snyder). «Arch. histol. jap.» 1973, 35, N 3: 195—208.
- Herschberg A. D., Creff A. Sem. Нбр., 1956, 9, 499. (цит. по Мануиловой, 1972).
- Idler D. R., B. Truscott. In vivo metabolism of steroid hormones by sockeye salmon. Canadian J. Biochem. and physiol. 1963, 41, N 4: 875—887.
- Johnstone J. Diseased and abnormal conditions of marine fishes. Proc. Liverpool. Biol. Soc. 1915, 29: 80—118.
- Lehri G. K. Endocrine activity of gonadectomized fish *Clarias batrachus* (Linne). Naturwissenschaften. 1966, 53, N 15.
- Lloyd C. W. In: Advances in the treatment of menstrual dysfunction. Editor A. F. Goldfabr. Lea and Febiger, 1964, p. 43.
- Matsui, S., Engelhardt. Fr. Symposium der deutschen Gesellschaft für Endocrinologie Riel. 1959, p. 343, (цит. по Тараканову, 1968).
- McBride J. R., A. P. van Overbeeke. Cytological Changes in the Pituitary Gland of the Adult Sockeye Salmon (*Oncorhynchus nerka*) after Gonadectomy. J. Fish. Res. Bd. Can. 1969, v. 26, N 5, p. 1147—1156.
- Pasqualino A., Ragonese P. Minerva Ginec. 1960, v. 12, p. 863; (цит. по Тараканову, 1968).
- Pickford G. E., J. W. Atz. The physiology of the pituitary gland of fishes. New York Zool. Soc., New York, 1957, p. 613.
- Purves H. D. et al. In: Sex and Internal Secretion. III ed.; Ed. by W. C. Young, Ph. D, 1961, v. 1: 162—239.
- Ricker, W. E. Mortality Rates in some little-exploited populations of fresh water fishes. Trans. Amer. Fish. Soc., 1949, 77, (1947), 114—128 (p. 69), (цит. по Бивертон, Холт 1969).
- Rikhter V. A. Estimates of total and natural mortality rates for red hake (*Urophycis chuss* Walbaum) from the Northwest Atlantic. «Redbook Int. Commis. Northwest Atlant. Fish.».
- Robertson, O. H., B. C. Wexler. Histological changes in the organs and tissues of senile castrated kokanee salmon (*Oncorhynchus nerka* kennerlyi). Gen. Comp. Endocrinol. 1962, 2: 458—472.
- Shreibman, M. P. Studies on the pituitary gland of *Xiphophorus maculatus* (the platyfish). Zoologica. 1964, 49: 217—243.
- Sokol H. W. Experimental demonstration of thyrotropin and gonadotropin activity on the adenohypophysis of the guppy. *Lebistes reticulatus* (Peters). Anat. Rec. 1955, 122: 451.
- Tandler, Gross, 1908 (цит. по Алёшину, 1971).
- Tiews K. Further results of studies on the spawning stock of cod in the middle Baltic Sea.—Int. Concl Explorat. Sea. Spec. meeting cod and herring baltic, 1971, N 3. неопубл. (цит. по реф. журн. «Биология», 9И135, 1972).
- Wiles M. Fibrous and Cystic Lesions in the Ovaries of Aged Atlantic Cod (*Gadus morhua*): a Preliminary Report. J. Fish. Res. Bd. Can. 26, 1969, N 12: 3242—3246.

Woodhead A. D., Ellet Sally. Endocrine aspects of ageing in the guppy, *Lebistes reticulatus* Peters. 1. The thyroid gland. «Exptl. Gerontol.» 1966, 1, N 41: 315—330.

CHANGES IN THE PITUITARY AND GONADS OF *BOREOGADUS SAIDA* LEP. CONNECTED WITH AGEING

O. L. Christoforov

SUMMARY

The regressive changes of gonads were discovered in more than one hundred senile specimens of polar cod, *Boreogadus saida* Lep., from the Barents and White seas. The morphological and cytological study of the ovary, testis and glandula pituitaria some of these fishes was carried out. One of the distinguished particularities of the hypophysis in this group of individuals is the presence in the mesoadenohypophysis of remarkable huge basophilic cells with polymorphic nuclei. The cytoplasm of these cells is degranulated and often vacuolated. It was stated that the function of the gonadotropic cells in these fishes differs greatly from the normal secretory cycle during maturation. Beside this, the proliferation of the glandular tissue of the mesoadenohypophysis, the increase of mitotic activity in the hypophysis, and the appearance of abnormal mitosis were also observed. The data concerning the changes in the sexual and endocrine systems in the process of senescence are discussed.