

УДК 597 - II

ОСОБЕННОСТИ РАЗВИТИЯ ЯИЧНИКОВ
МРАМОРНОЙ И СЕРОЙ НОТОТЕНИЙ

О.С.Димитрова

В работе изложены некоторые результаты исследований оогенеза двух видов рыб семейства *Nototheniidae* - мраморной (*Notothenia rossi* Rich.) и серой (*Notothenia squamifrons* Gunter) нототений из Индоокеанского сектора Антарктики.

Для исследования процесса созревания гонад самок использован гистологический метод. Пробы для анализа были собраны на научно-исследовательских и научно-поисковых судах Югрюб-промразведки сотрудниками лаборатории океанического рыболовства в Индоокеанском секторе Антарктики в период 1969 - 1972гг. (Февраль - июль, октябрь - декабрь).

Препараты приготовлены и окрашены по методике В.Г.Елисеевой (1959) в нашей модификации. Для гистологического анализа отобрано 270 проб, из которых приготовлено свыше 600 препаратов. На гистологических срезах измерены диаметры 1722 ооцитов разных фаз развития и диаметры 3400 фиксированных икринок. Вычислен коэффициент зрелости для 1549 особей. При изучении макро- и микроскопических признаков половых желез за основу взята шкала определений стадий зрелости, разработанная О.Ф.Сакун и Н.А.Буцкой (1968), частично использованы шкалы зрелости, предложенные В.А.Мейеном (1927, 1936, 1939а,б) и Ю.К.Кузнецовым (1972).

Мраморная нототения

Стадия I. Характерна только для впервые созревающих особей. Яичники имеют изогнутую форму, занимают десятую часть полости тела. Пол невооруженным глазом не различим.

Половые клетки представлены оогониями, ооцитами премейотического роста и молодыми ооцитами протоплазматического роста.

В конце первой стадии визуально начинают просматриваться икринки.

Стадия II. Яичники имеют овальную форму, бело-розовый цвет, занимают седьмую часть брюшной полости. Сквозь стенку гонад просвечивают беловатые икринки.

Микроскопически в яичниках можно наблюдать большое количество ооцитов протоплазматического роста (рис. Ia). Яйценосные пластинки хорошо видны и четко ограничены. Ооциты в их строме лежат плотно. Яйцеклетки имеют округлую форму, ядро расположено в центре. Диаметр ядра составляет примерно половину диаметра ооцита. Ядерная оболочка четко выражена. В ядре насчитывается до 20-25 ядрышек. Цитоплазма гомогенная. Собственная оболочка ооцита тоже четко выражена, ее толщина - 0,01-0,02 мм. Диаметр ооцитов колеблется в пределах 0,05 - 0,31 мм. К моменту завершения протоплазматического роста ооциты достигают 0,30-0,40 мм (рис. 2). Цитоплазма теряет гомогенность и становится крупнозернистой. По периферии, под желточной оболочкой, начинают появляться, располагаясь в один-два ряда, вакуоли диаметром 0,005-0,01 мм.

Процесс завершения протоплазматического роста и переход к трофоплазматическому в ооцитах происходит неодновременно. На долю ооцитов фазы однослойного фолликула приходится от 70 до 90%, на долю ооцитов, в которых завершился протоплазматический рост, - соответственно 30-10%. Коэффициент зрелости колеблется от 0,35 до 0,80.

Стадия III. Гонады имеют овальную форму, розовый цвет и занимают пятую часть полости тела. Икринки непрозрачны, имеют розоватый оттенок. Яйценосные пластинки четко выражены.

На гистологических срезах (рис. Ib) видны ооциты периода трофоплазматического роста (фаза начала вакуолизации, полной вакуолизации и начала накопления желтка) и ооциты периода протоплазматического роста. В ооцитах фазы вакуолизации мелкие вакуоли диаметром 0,005-0,025 мм заполняют почти всю цитоплазму.

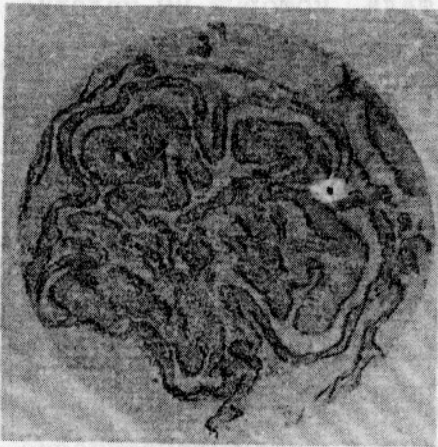
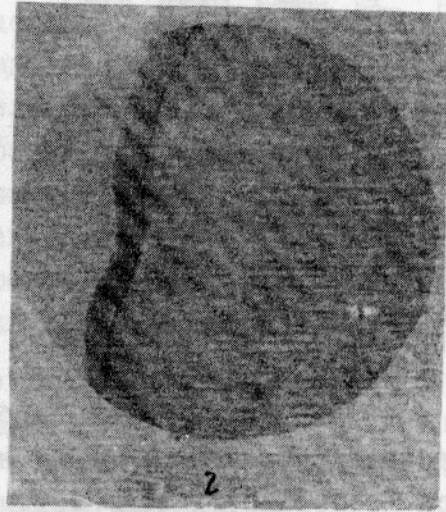
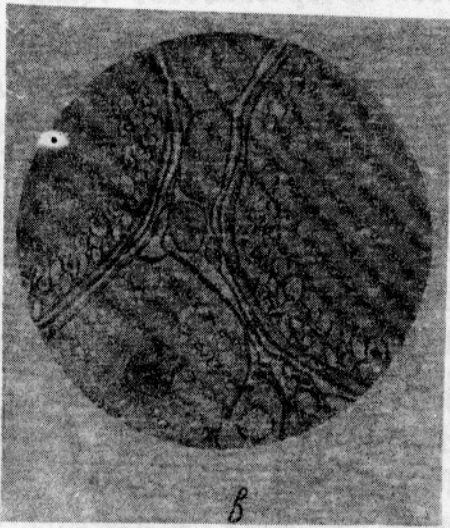
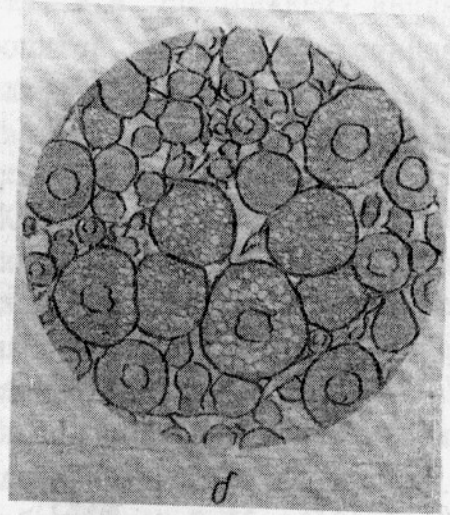
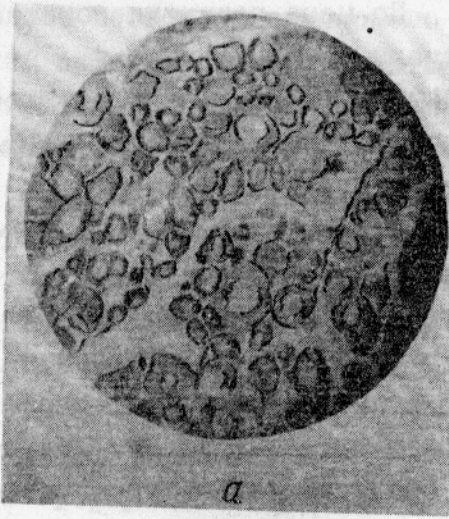


Рис. I. Микроскопическая картина яичников мраморной нототении на разных стадиях зрелости:
 а - II стадия; б - III;
 в - IV; г - V; д - VI
 стадия

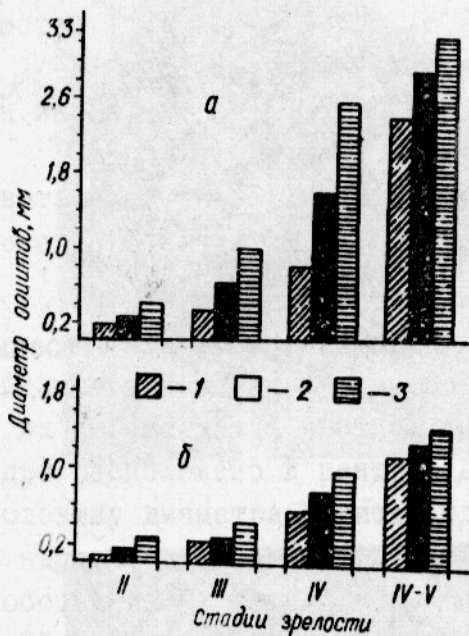


Рис.2. Диаметр ооцитов мраморной (а) и серой (б) нототений:
 I - минимальный;
 2 - средний; 3 - максимальный

По мере развития ооцитов вакуоли увеличиваются до 0,040 мм. Вокруг ядра появляются гранулы желтка ($D = 0,012\text{мм}$), которые распространяются от ядра к периферии. Ядро в центре или несколько смещено. Отношение диаметра ядра к диаметру ооцита - 1:3. Ядерная оболочка растворяется, ядро теряет округлую форму. Толщина оболочки ооцита увеличивается с 0,02 до 0,04 мм. Появляется исчерченность. Фолликулярная оболочка состоит из крупных клеток кубической формы. Толщина фолликулярной оболочки - 0,01 мм, соединительной - 0,005 мм. Диаметр ооцитов увеличивается с 0,30 до 1,04 мм (см.рис.2). Коэффициент зрелости колеблется от 1,63 до 7,00.

У впервые нерестующих особей ооциты лежат плотно. У повторно нерестующих в яичниках на яйценостных пластинках остаются резорбирующиеся невыметанные икринки и пустые фолликулы, которые сохраняются примерно до семи месяцев, а также крупные округлой формы тела, которые мы условно называем "остаточными". Соотношение ооцитов разных фаз развития выглядит примерно следующим образом: ооциты фазы однослойного фолликула - 63-67%, фазы протоплазматического роста - 9-11%, фазы вакуолизации и начала накопления желтка - 7-14%, резорбирующиеся клетки и пустые фолликулы - 7-16%.

Стадия IV. Гонады имеют овальную форму, кремоватый цвет и занимают от четверти до половины полости тела. К концу четвертой стадии яйцеклетки становятся полупрозрачными.

В яичнике преобладают ооциты периода трофоплазматического роста (фаза полного накопления желтка), в небольшом количестве присутствуют ооциты фазы вакуолизации и яйцеклетки

периода протоплазматического роста, т.е. по-прежнему наблюдается асинхронность развития ооцитов. В ооцитах старшей генерации (рис.1в) гранулы желтка (диаметр 0,02–0,06 мм) занимают почти все пространство. Только по периферии под желточной оболочкой просматривается цитоплазма и крупные вакуоли (диаметр 0,04–0,05 мм). К концу фазы полного накопления желтка диаметр гранул увеличивается до 0,07–0,1 мм. Начинается процесс слияния гранул. Наиболее крупные гранулы располагаются по периферии. Ядро в центре или несколько смещено, имеет неправильные очертания. Толщина желточной оболочки достигает 0,06 мм. Клетки фолликулярной оболочки имеют кубическую форму. Диаметр ооцитов увеличивается до 2,55 мм (см. рис.2). Коэффициент зрелости колеблется от 8,12 до 24,8.

Стадия У. При переходе от четвертой стадии к пятой в ооцитах конца трофоплазматического роста ядро перемещается на периферию, происходит слияние желтка. Исчезает асинхронность: преобладают ооциты старшей генерации и ооциты резервного фонда. На пятой стадии гонады занимают три четверти брюшной полости, имеют овальную форму. Икринки становятся прозрачными. Цвет икринок и яичника – бледнорозовый. Между крупными прозрачными икринками просматриваются мелкие матовые яйцеклетки.

В ооцитах произошло слияние желтка, который теперь представляет собой сплошную гомогенную массу (рис.1г). Ооциты выходят из фолликулов. Оболочка ооцита гладкая, не имеет никаких образований. Диаметр ооцита достигает 3–4 мм (см.рис.2). Коэффициент зрелости колеблется от 41,5 до 47,3.

Стадия УІ. Гонады занимают шестую часть полости тела, становятся дряблыми, приобретают темно-розовый цвет. Яйцеклетки становятся белесыми, непрозрачными. На срезах видны пустые фолликулы. Единично встречаются ооциты фазы вакуолизации и периода протоплазматического роста, а также невыметанные зрелые яйцеклетки (рис.1д). Коэффициент зрелости колеблется от 2,44 до 5,77.

Серая нототения

Стадия І. На гистологических срезах видно большое количество оогоний (диаметр 0,006–0,009 мм), ооцитов периода премейотического роста (диаметр 0,024–0,048 мм) и ооцитов начала периода протоплазматического роста (диаметр 0,06–0,12 мм).

Происходит образование яйценосных пластинок. Наиболее крупные яйцеклетки находятся по краям образующихся яйценосных пластинок.

Стадия II. В яичниках большое количество ооцитов периода протоплазматического роста. У впервые созревающих особей ооциты лежат плотно в строме яйценосных пластинок. На второй стадии зрелости яйценосные пластинки хорошо видны и четко ограничены (рис.3а). В этот период ооциты увеличиваются за счет цитоплазмы. Ядро имеет округлую форму. Диаметр ядра составляет половину или несколько больше половины диаметра ооцита (см. рис.2). Под оболочкой ядра расположены 1-2 крупных ядрышка. В ооцитах, завершивших протоплазматический рост, число ядрышек увеличивается до 10. Границы ядра четко очерчены. Плазма в мелких ооцитах гомогенная, в крупных - зернистая. Оболочки выражены четко: желточная оболочка представляет собой тонкую бесструктурную мембрану. Диаметр ооцитов фазы однослойного фолликула - 0,05-0,10 мм, ооцитов, завершивших протоплазматический рост - 0,14-0,25 мм. Средний диаметр ооцитов на II стадии зрелости - 0,13 мм (см.рис.2), Коэффициент зрелости колеблется от 0,24 до 0,80.

Стадия III. Микроскопически эта стадия характеризуется присутствием ооцитов начала периода трофоплазматического роста (рис.3б). В ооцитах появляются вакуоли (диаметр 0,005 мм), которые располагаются в один-два ряда в толще цитоплазмы. Затем вакуоли укрупняются и заполняют всю цитоплазму. Диаметр желточной оболочки - 0,003-0,006 мм. Диаметр ооцита возрастает с 0,22 до 0,40 мм (см.рис.2). Коэффициент зрелости колеблется от 1,41 до 4,90.

Стадия IV. На гистологических срезах видны ооциты двух генераций. Старшая генерация представлена ооцитами в фазе накопления желтка (рис.3в), младшая - ооцитами периода протоплазматического роста. В ооцитах старшей генерации идет интенсивный процесс желткообразования. Гранулы желтка имеют разный диаметр - от 0,012 до 0,039 мм. Наиболее крупные гранулы находятся в центре. По периферии иногда просматриваются вакуоли (диаметр 0,012-0,030 мм). Ядерная оболочка растворяется. Ядро теряет округлую форму и несколько смещено. Толщина желточной оболочки - 0,006 мм, фолликулярной - 0,003 мм. Диаметр ооцита увеличивается с 0,56 до 1,0 мм (см.рис.2). Коэффициент зрелости колеблется от 5,26 до 8,60.

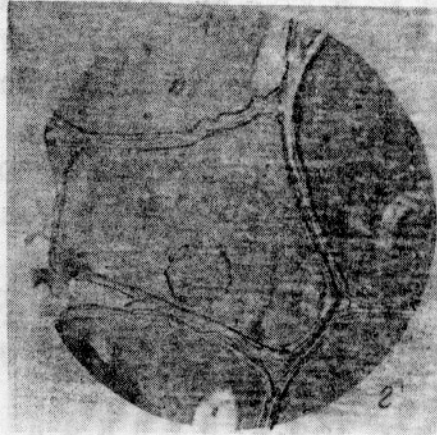
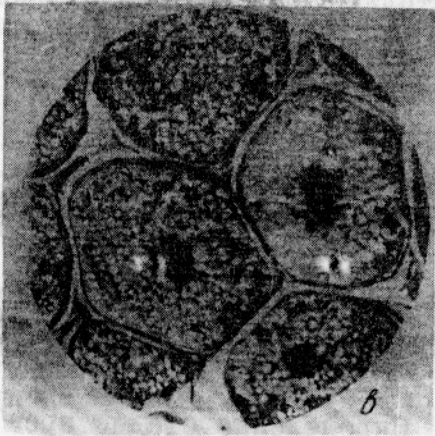
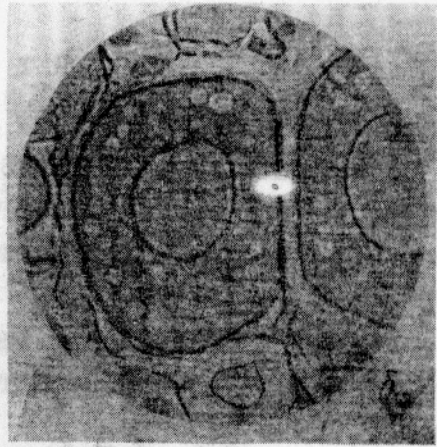
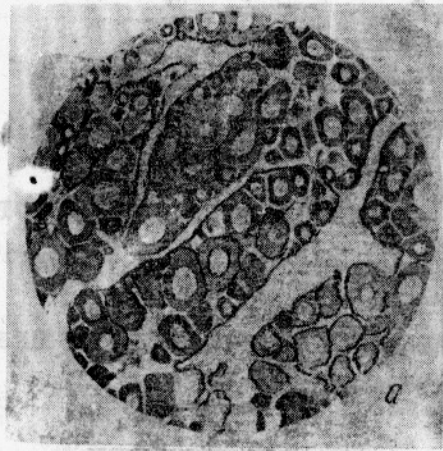


Рис.3. Микроскопическая картина яичников серой нототении на разных стадиях зрелости (общий вид):

а - II стадия; б - III; в - IV; г - V стадия

Стадия IV-V. В ооцитах старшей генерации произошло слияние желтка, ядро смещается к анимальному полюсу (рис.3г). Младшая генерация представлена ооцитами протоплазматического роста. Диаметр ооцитов возрастает с 1,20 до 1,53 мм (см. рис.2). Коэффициент зрелости колеблется от 5,91 до 10,38.

В ы в о д ы

1. Развитие ооцитов в яичниках мраморной нототении происходит асинхронно: на II, III, IV стадиях зрелости имеется несколько групп яйцеклеток в разных фазах развития. В яичниках серой нототении на тех же стадиях зрелости присутствуют только две группы ооцитов: ооциты резервного фонда и ооциты старшей генерации.

2. Процесс накопления питательных веществ у мраморной нототении в отличие от серой происходит небольшими порциями.

Л и т е р а т у р а

- Е л и с е е в а В.Г. Основы общей гистологии и гистологическая техника. М., Медгиз, 1959, 214 с.
- К у з н е ц о в Ю.К. Гаметогенез, стадии зрелости и оплодотворения у костистых и осетровых рыб. Калининград, 1972, 26 с.
- М е й е н В.А. Наблюдения над годовичными изменениями яичника у окуня. - "Русский зоологический журнал", 1927, т.УП, вып.3, с.45-113.
- М е й е н В.А. Очередные задачи методики определения стадий созревания половых продуктов у рыб. - "Труды Первой Всесоюзной научной рыбохозяйственной конференции", М.,-Л., 1936, с.21-22.
- М е й е н В.А. Инструкция по определению пола и степени зрелости половых продуктов у рыб. М., Пищепромиздат, 1938, 22 с.
- М е й е н В.А. К вопросу о годовом цикле яичников костистых рыб. - "Известия АН СССР", сер.биология, 1939, № 3, с.389-420.
- С а к у н О.Ф., Б у ц к а я Н.А. Определение стадий зрелости и изучение половых циклов рыб. М., 1968, 13 с.